Zur genaueren Kenntniss des Nervus opticus, namentlich dessen intraocularen Endes.

Eine anatomische Studie für die Ophthalmoskopie

von Dr. von Ammon, Geheimer-Medicinalrath in Dresden.

Mit 34 Abbildungen.

Die folgenden Blätter enthalten einige Ergebnisse anatomischer Untersuchungen über das intraoculare Ende des Nervus opticus und über dessen Lagen-Verhältniss zur Sclera, Choroidea und zur Retina. Ich habe diese Untersuchungen in den letzten zwei Jahren wiederholt, und mit immer neuer Vorsicht an einer grossen Zahl menschlicher Augen angestellt, um durch eigene, oft geprüfte, anatomische Anschauung eine sichere Einsicht in die Natur und Lage dieser wichtigen Augentheile zu gewinnen. Sie sind selbstständig, d. h. unabhängig von den Untersuchungsweisen und Resultaten anderer, vorangegangener oder gleichzeitiger Forscher. Ich habe die schönen Arbeiten von Bowmann[1]), H. Müller[2]), L. Donders[3]), Förster[4]), Liebreich[5]), Löwig[6]), gelesen und studirt, habe jedoch in den vorliegenden Blättern nur geschildert, was ich selbst wiederholtgesehen, und zwar an frischen Augen und an Chromsäurepräparaten. Fremde Ansichten achtend, bespreche ich hier nur das Selbstbeobachtete.

---

[1]) Lectures on the parts concerned in the operations of the eye. London. 1849. 8. pag. 82, und die französische Uebersetzung in den Annales d'Oculistique der Jahrgänge 1855—1857. — [2]) Wagner: Icones physiolog. 2. Auflage v. Ecker. Leipzig 1854 in Fol. Tab. 19 und die Erklärung dazu; sodann über Niveauveränderungen an der Eintrittsstelle des Sehnerven im Archiv für Ophthalmologie von Gräfe, Band IV. 2. Abth. S 1—54. — [3]) Ueber die sichtbaren Erscheinungen der Blutbewegungen im Auge, im Archiv für Ophthalmologie. 1. 2. p. 75. — [4]) Ueber Excavation der Papilla optica. Archiv für Ophthalmologie III. 2. p. 80. — [5]) Histologisch-ophthalmoskopische Notizen. Archiv für Ophthalmologie IV. 2. p. 286—303. — [6]) Beiträge zur Morphologie des Auges in Reichert's Studien des physiol. Institutes zu Breslau. Leipzig 1858 in 4. p. 119—137 Tab. 3. und 4.

Das bisher Uebersehene, das hier zuerst zur Sprache kommt, ist: der Ein- und Austritt der Gefässe in den Körper des Nervus opticus durch die Rimae immissoriae und emissoriae, die Morphologie der Papilla nervea, und die Raphe des Sklelarfundus. Die vorliegenden anatomischen Bemerkungen sind aber zunächst für diejenigen bestimmt, welche sich für die Pathologie des intraocularen Theiles des optischen Nerven interessiren, und mit ophthalmoskopischen Untersuchungen sich beschäftigen. Sie sind der anatomische Vorläufer einer anderswo erscheinenden Arbeit über die pathologische Anatomie des intraocularen Sehnervenendes, und wurden durch die zuletzt genannten Untersuchungen veranlasst. Pathologisch-anatomische Untersuchungen führen bekanntlich öfters zu einer erweiterten und supplirenden anatomischen Feststellung, denn Manches, das dem Anatomen bedeutungslos erscheint, wird durch pathologische Veränderung für den Arzt bedeutungsvoll. Eine solche anatomische Nachlese nach anatomisch-pathologischen Studien ist die vorliegende Arbeit über das intraoculare Ende des Sehnerven. Sie bildet Corollaria anatomico-practica, welche ausser dem anatomischen Supplement manchen Beitrag zum näheren Verständniss der pathologischen Veränderungen des intraocularen Sehnervenendes geben. Ophthalmoskopische Untersuchungen des intraocularen Endes des optischen Nerven führen zu eigenthümlichen lebendigen anatomischen Anschauungen, weil sie den Blick in künstlich erhellte, tief gelegene Theile des lebenden Auges leiten, in denen man nicht blos Flächen-Ansichten wahrnimmt, sondern wegen der Durchsichtigkeit der letzteren auch mehr oder weniger deutliche Umrisse der hinter denselben liegenden Organe erblickt. Bei diesen durch künstliche Beleuchtung ermöglichten inneren Anschauungen des lebendigen Auges, welche letztere leicht zu Täuschungen Veranlassung geben können, ist die genauere anatomische Kenntniss der normalen Lagen- und Farben-Verhältnisse nicht zu entbehren. Diese allein führt und erläutert die ophthalmoskopischen Anschauungen richtig und wahr, und schützt vor Irrthümern mancher Art sowohl bei der Intuition, als bei der Beurtheilung ihrer Resultate. — Wer es daher mit der ophthalmoskopischen Anschauungsweise ernst nimmt, der muss sich zur Wiederholung anatomischer Untersuchungen des Auges immer wieder anschicken. Durch sie allein legt er den sicheren Grund zu wahren ophthalmoskopischen Kenntnissen, und bewahrt sich vor falschen Deutungen. Die anato-

mischen Gegenstände, die hier besprochen und durch Abbildung illustrirt werden, sind folgende: 1. Die Sklera ist keine Membran-Ausbreitung der sehnigen Scheide des Nervus opticus. 2. Beschreibung der Verbindungsweise der sehnigen Scheide des Nervus opticus mit dem Fundus sclerae. 3. Raphe sclerae, Foramen sclerae et choroideae opticum. Verhalten der sehnigen Scheide des intraocularen Endes des Nervus opticus zu diesen Organen beim Kinde und beim Erwachsenen. Verbindung des Körpers desselben mit der fibrösen Scheide. 4. Die verschiedenen Formen des intraocularen Endes des Körpers des Nervus opticus. Lage und Beschreibung der Lamina cribrosa und der Cauda equina desselben. 5. Die Gefässe innerhalb des Körpers des Nervus opticus, ihr Ein- und Austritt, ihr Verlauf, Gefässe der Retina. 6. Gestalt und Richtung des Gefässcanals des Nervus opticus. 7. Man sieht bisweilen im Auge des lebenden Menschen eine konische Erhabenheit auf dem intraocularen Ende des Sehnerven, sie wird aber nicht von einer Papilla nervi optici gebildet; diese existirt nicht im normalen Auge. 8. Verhalten des hintersten Centraltheiles der Netzhaut zum Sehnervenkopf da, wo sie mit diesem in organischer Verbindung steht, im Fötalauge und im Auge des Erwachsenen.

Wer sich das Verständniss dieser anatomischen Studien erleichtern will, beschaue vor der Lectüre die beigegebenen Illustrationen, und durchlese ihre Beschreibungen. Die Zeichnungen hat Hr. Krantz in Dresden treu nach der Natur entworfen. Der Kenner wird sich der Naturwahrheit derselben erfreuen, die leider manchen andern bildlichen Darstellungen des intraocularen Sehnervenendes abgeht. Ich habe bei dieser Arbeit öfters auf meine Entwicklungsgeschichte des menschlichen Auges (Berlin. 1838 in 8. Mit 207 Figuren auf 12. lith. Tafeln aus von Gräfe's Archiv für Ophthalmologie. Abtheil. 1. Bd. IV. in fünfzig Exemplaren abgedruckt,) verweisen müssen. Um den ganzen Titel nicht immer zu wiederholen, ist dieses Buch mit folgender Abkürzung: „Entw. des Auges" citirt worden, wobei auch immer auf den vierten Band des genannten Archivs hingedeutet ist.

Bevor von der anatomischen Beschreibung der fibrösen Scheide des Nervus opticus und ihren Verbindungen mit der Sklera im Auge des Erwachsenen die Rede sein wird, wollen wir deren Genese im Fötalauge betrachten, weil diese zu einer den gewöhnlichen Betrachtungsweisen (die Sklera sei eine Membran-Ausbreitung der sehnigen Scheide des Nervus opticus) entgegentretenden und zwar naturgemässeren Ansicht führt. Es gibt eine Fötalzeit, wo die in der Ausbildung begriffene sehnige Scheide des Nervus opticus und des Skleral-

fundus von einander abstehen, sich bei gegenseitiger Annäherung doch noch nicht berühren. Ihre organische Verbindung geschieht am Fötusauge in späterer Zeit und zwar so, dass das Ocularende der sehnigen Nervenscheide gegen den Skleralfundus zu fortwächst, ihn dann berührt und sich mit ihm, ziemlich tief gehend, verbindet. In dieser Verwachsungsperiode hat sich der früher ziemlich weite Fötalspalt der Sklera verengert, und die sehnige Scheide des Nervus opticus hat sich aus der früheren Rinnengestalt heraus in die eines geschlossenen Canals durch gegenseitige Annäherung ihrer Ränder an ihrem Ocularrande verwandelt. (Entw. des Auges. Taf. 2 und 3 und die Erklärung dazu.) Das im Centrum der Sklera liegende Ende des Spaltes, der jetzt nach vorn gegen die Cornea hin sich allmälig schliesst, ist rund. Es hat der Skleralspalt sonach jetzt eine Cometengestalt. (Entw. des Auges Taf. 2. 16. 24). Die fibröse Scheide des Sehnerven tritt in der Richtung eines rechten Winkels dicht neben dem Skleralspalt mit ihrem vordern, jetzt bald noch klaffenden, bald bereits rund geschlossenen Ende auf die hintere Fläche des Skleralfundus, und wächst mit ihm zusammen. In dieser Zeit geht der bisher längliche fötale Skleralspalt nach und nach in ein rundes Foramen über, so dass sich im Grunde der Sklera jede Spur des fötalen Spaltes scheinbar verliert. Es ist diese runde Skleralöffnung das Foramen sclerae opticum. (Fig. 8.) Bemerkenswerth ist es, dass sich aber innerhalb des Parenchyms des Skleralfundus, bisweilen das ganze Leben hindurch, in Form einer Raphe ein Rest der frühern Fötalspalte der Sclera erhält; ich habe das durch treue Zeichnungen in Fig. 2 und 3 bildlich darstellen lassen, und ist die nähere Beschreibung der Skleralraphe in der Erklärung der beiden genannten Figuren zu Ende dieser Abhandlung zu finden. Gleiches ist bisweilen der Fall mit dem Spaltreste der Choroidea und Retina und mit den Ciliarfortsätzen, in denen der geübte Anatom, welcher mit dem genetischen Vorgange und der genetischen Bedeutung des Fötalaugenspaltes vertraut ist, Spuren nicht ganz geschehener Verschmelzung desselben sieht, die dem ungeübten fast immer entgehen. Zu Anfange der Zeitperiode. in welcher sich in der angegebenen Weise die Verbindung des Skleralfundus mit der sehnigen Nervenscheide macht, bildet sich auch der Nervus opticus mit seinen optischen Fasern in der Richtung nach dem Auge zu, aus, und vereinigt sich durch letztere mit der Netzhaut. Der Verlauf des optischen

Nerven ist beim Fötus sinuös bis zur Mitte des fünften Monats (a. a. O. Tab. 7. 12. 8. 1.); er endet spitz in seinem obersten Ende. Der Kopf ist innerhalb der fötalen Spalte der Choroidea und Sklera im Auge gelagert, und in dieser centralen Lage, hoch über das Niveau der Retina gestellt, gibt er die optischen Fasern in dieser Richtung, d. h. von oben nach abwärts auf die Netzhaut (a. a. O. Tab. 7. 12.). Ist diese innere Verbindung der optischen Fasern mit der Netzhaut geschehen (über deren näheren Vorgang, sowie überhaupt über das bisher gesagte Genetische ich auf die Entwickelung des Auges und die dazu gegebenen Illustrationen verweisen muss. Entwicklung der Netzhaut Taf. 7, 12, 13, 14 und 8); so schliessen sich die membranösen Umgebungen des fötalen Sehnervenkopfes enger um diesen an, consolidiren sich nach und nach, und gehen zuletzt in jene complete Rundung über, an der man nur schwer die früher längliche und klaffende fötale Spaltenform erkennen würde. Am menschlichen Fötalauge aus dem achten und neunten Monate, und auch am Auge des ausgetragenen Kalbes kann man die Spuren jenes länglichen fötalen Spaltes auf Durchschnitten am Sehnerven beobachten, wenn man denselben dicht hinter der Insertionsstelle scharf abschneidet. (Entw. des Auges Taf. 3, 17.) Am Kopfe der Sehnervenscheide ist jetzt die complete Rundung eingetreten, zur Seite klaffen jedoch bisweilen stellenweise die Ränder desselben. Es werden sonach alle Theile, die in der länglichen fötalen Skleralspalte lagern, nach und nach rund, und das sind: die optische Oeffnung der Sklera, der Fötalspalt der Choroidea und der Retina, und die Scheide des intraocularen Sehnervenendes; alle diese Theile folgen der genannten Bildungsweise, bis sie in der Rundung die Höhe ihrer Entwicklung erreicht haben. Das geschieht jedoch nur allmälig, wie auch die Verbindungsstelle der sehnigen Scheide des Nervus opticus mit der Sklera nur allmälig die Spuren früherer fötaler Bildung verliert. Längendurchschnitte der sehnigen Scheide des Nervus opticus in seiner Skleralverbindung am Auge des Neugeborenen zeigen z. B. deutlich, dass das Skleralende desselben ziemlich tief in dem Parenchym der Sklera liegt, es ist in dieser Zeit noch sehr spitz auslaufend, weil der Kopf des fötalen Sehnerven auch spitz geformt ist, denn der Form des Sehnerven schmiegt sich immer die Form der Scheide an. Erst später wird das Kopfende des Nerven und der Scheide breiter, wenn sich im fortschreitenden Kindesalter das Auge des Neugebornen im Fundus mehr rückwärts wölbt. (Vergl. Entw. des Auges Tab. 7, Fig. 12, 13, 14.)

Nach diesen genetischen Andeutungen kann man die Sklera nicht als eine Fortsetzung oder Membranausbreitung der fibrösen Sehnervenscheide in sie ansehen; beide Organe entstehen getrennt aus sich, und verbinden sich erst später dadurch, dass die Sehnervenscheide mit ihrem Skleralende dem Fundus sclerae zuwächst. (Entw. des Auges Tab. 3, Fig. 14. 16, 17.) Als ein bestimmtes Zeichen dieses Actes ist das bleibende Auftreten der Verbindungsfasern der Sehnervenscheide auf die Sklera in der Richtung eines stumpfen Winkels zu betrachten (Fig. 1. a. b. a. b.), das man an Chromsäurepräparaten selten vermissen wird.

Wenden wir uns jetzt zur anatomischen Untersuchung des Fundus sclerae und seiner Verbindungsstelle mit der fibrösen Scheide des Nervus opticus beim Erwachsenen.

Durchschneidet man ein in verdünnter Chromsäure erhärtetes menschliches Auge in der Art, dass man mittelst eines langen, dünnen, schmalen, aber sehr scharfen Messers einen allmäligen, aber ununterbrochenen Schnitt, von dem kurz vor der Sklera abgeschnittenen Sehnerven aus, durch das mit der Cornea auf ein Korkstück gehaltene Organ gerade mitten in der Achse durchführt, so erhält man Präparate, auf deren Segmenten man Folgendes über die Sehnervenscheidenverbindung mit der Sklera wahrnimmt. (Fig. 1. a.) Die fibröse Sehnervenscheide tritt im stumpfen Winkel ganz in das Parenchym des Fundus sclerae ein, so jedoch, dass das Scheidenstück desselben eine schräg endende Gestalt hat, deren innere Begrenzung tiefer in das Parenchym der Sklera eintritt, nahe an der innern Begrenzung der Sklera endigt, während die äussere Begrenzung der Scheide, die tiefer steht, sich mit der äusseren Skleralgrenze vereinigt (Fig. 1, b. b.). Hierdurch zeigt sich auf dem Durchschnitt eine schräg gestellte Verbindung der Faserzüge des Fundus sclerae und der schrägen Scheide des Sehnerven, die der schrägen Uebergangsweise der Sklera in die Cornea, wie man sich auf Segmenten dieser Membranen überzeugen kann, ähnlich ist. Auf dieser Vereinigungsstelle der fibrösen Sehnervenscheide mit dem Skleralfundus gehen von ersterer auf der inneren und äusseren Seite die meisten elastischen Fasern zur Sklera, und zwar in sehr gedrängter Lage, während in der Mitte der Faserzug nicht so dicht ist. Man sieht diese Vereinigungsweise naturgetreu in Fig. 1, an den beiden Stellen b. b. abgebildet.

Am ausgebildeten menschlichen Auge ist es sehr schwer, den Körper des optischen Nerven aus der fibrösen Hülle herauszuschälen. Man vermag es nur dadurch, dass man ein grosses Seitenstück, wenigstens den dritten Theil der fibrösen Scheide, von der Stelle des Durchschnittes aus bis zur äusseren Seite des Foramen sclerae opticum hin mittelst der Scheere entfernt, dann kann man bei Ausdauer und bei Leichtigkeit der Hand mit grosser Vorsicht den Nervus opticus bis zum intraocularen Ende aus der nun offenen und erschlafften Sehnervenscheide herausnehmen (Fig. 5, b. b.). Das geschieht aber nur mit grosser Mühe und langsam, da die sehnige Hülle sehr fest mit der äusseren Neurilemfläche des optischen Nerven verbunden ist, und nur langsam Linie für Linie der vorsichtigsten Trennung vom Nervus opticus weicht. Hat man den Nervenkörper glücklich herausgeschält und entfernt, so fällt die Erschlaffung auf, in welche die losgelöste fibröse Sehnenscheide dann verfällt, und ebenso ihre durch die Erschlaffung sehr vermehrte räumliche Ausdehnung. Diese Erschlaffung deutet darauf hin, dass durch die Abtrennung der sehnigen Scheide vom Sehnervenkörper, sehr feste, und einander sehr nahe liegende Verbindungen gelöst sein müssen, die nicht blos beide Organe eng verschmelzen, sondern auch das Parenchym der fibrösen Sehnenscheide selbst dicht in sich zusammenhalten. Dieselbe erscheint nach der Lösung vom optischen Nerven schlaffer und dünner, als bei ihrer Befestigung auf demselben, und es ist jetzt in ihrem abpräparirten Zustande, als gehörten sie einem andern und grösseren Auge an. Durchschneidet man den Sehnerven, so tritt nach einigen Stunden der eigentliche Körper desselben scheinbar aus der Scheide hervor, und verharrt in der hervorgetretenen Lage; die sehnige Scheide tritt aber wohl zurück durch ihre Zusammenziehung. An dem hervorstehenden Stumpfe des Sehnerven sieht man nach einiger Zeit, dass das Neurilemgerüst, das die einzelnen optischen Fasern umgibt, dadurch ebenfalls hervorzutreten scheint, dass sich die Nervenmasse zurückzieht (Fig. 17, a. a. a.). Hat man den Scleraltheil der Scheide von dem Fundus sclerae entfernt, was sich sehr schwer und selten ohne Zerreissung des Gewebes bewerkstelligen lässt, so erscheint dann der Fundus sclerae ebenfalls sehr schlaff. Man sieht dann im Centrum den Fundus sclerae die runde Oeffnung derselben, durch die Cavität des Bulbus mit dem Kopfe des Nervus opticus, und mit den aus ihm hervortretenden optischen Fasern in Verbindung ste-

hen. Diese Oeffnung (Foramen opticum sclerae Fig. 8) liegt in Mitte, ist rund, sehr klein, der Rand ist scharf, glatt, nirgends eingekerbt, unter ihm liegt unmittelbar der Kopf des Nervus opticus. Dieser kann nur mit dem Centraltheile seiner obersten Rundung, der ungefähr den dritten Theil derselben einnimmt, durch diese Oeffnung mit der Augencavität in unmittelbare Verbindung treten; die zur Seite dieses mit der Netzhaut durch die optischen Fasern zusammenhängenden obersten Theiles des Nervenkopfes liegenden Partieen sind nach oben von dem hinteren Theil des Skleralfundus bedeckt, von den Seitentheilen an abwärts werden sie von den obersten und zwar inneren Seitenflächen des fibrösen Skleralscheidentheiles umgeben. Auf der intraocularen Seite der Sclera von den Rändern des Foramen opticum aus nach allen Seiten sich verbreitend innerhalb der Bulbuscavität liegt ganz wie diese Membran gestaltet die Choroidea; auch diese hat eine runde Oeffnung im Foramen opticum, das dem der Sklera an Gestalt und Grösse ganz entspricht (Fig. 6. 7.), auf diesem liegt, und beide Membranen-Oeffnungen bilden dadurch ein gleich grosses Foramen. Die Choroidea ist in der näheren Umgebung des Foramen sclerae opticum an die Sklera fest angeheftet, und es gelang mir nie, dieselbe in frischen Augen von der unter ihr liegenden Skleralfläche so rein abzulösen, dass nicht einige Fasern oder Pigmentstücke der Choroidea auf der Sklera hängen geblieben wären. Mir kam es vor, als sei die Verbindung beider Membranen an diesem Platze inniger als an anderen; auch erschien mir die innere Fläche der Sklera in der Umgebung des Foramen opticum weniger glatt zu sein. Es wechseln dort, wie man das deutlich bei der Loupenuntersuchung sieht, erhabene Stellen mit Vertiefungen, die an getrockneten Präparaten, die in verdünnter Chromsäure gelegen haben, quere Skleralfalten bilden; unter denselben befinden sich vielfache Arterien- und Venenverzweigungen in dem hier festeren und dichteren Skleralstroma. Ersteres ist vielleicht die Ursache, dass dort so leicht einzelne Gewebetheile der Choroidea bei der Trennung dieser Membran von ihr hängen bleiben. In Augen, die in Chromsäure gelegen haben, geht die Trennung der Choroidea in der Umgebung ihres Foramen opticum vom Skleralgrunde immer leicht von Statten, und ohne Rückbleibsel des Choroideagewebes oder Pigments. Auf der inneren Seite der Sklera sieht man eine oder anderthalb Linien unterhalb des Skleralforamens jene Skleralfalten, die sich nach der

äusseren und inneren Seite erstrecken und in sehr kleinen Zwischenräumen von einander liegen. Ich habe sie in Chromsäurepräparaten fast nie vermisst, namentlich, wenn dieselben getrocknet waren (Plicae transversae sclerae). Diese Gegend der Sklera ist pathologisch dadurch bemerkenswerth, dass sich hier bei Entzündungen copiösere Ausschwitzungen als anderswo bilden, und dass hier sehr häufig krystallinische und knöcherne Ablagerungen entstehen. Auch ist das die Stelle, wo die Sklera gern in eine Einknickung auf sich selbst übergeht oder staphylomatöse Erweiterungen bildet. Das Foramen opticum der Choroidea richtet sich, wie bereits bemerkt wurde, ganz nach der Grösse des Foramen opticum der Sklera (Fig. 6-7. 8).

Der Rand des Foramens der Choroidea endet in derselben Richtung wie der des Foramen opticum sclerae. Auf einem Durchschnitte dieser Theile sieht man es deutlichst. Ausnahmsweise habe ich gefunden, dass an dem inneren Rande des Foramen opticum der Choroidea ein schmaler pigmentöser Vorstoss war. Die Choroidea geht flach bis zum Rande des Foramen opticum sclerae, und nicht über diesen hinweg, so dass nie ein kleines Foramen choroideae auf ein grösseres Foramen sclerae zu liegen kommt. Bisweilen erhebt sich die Choroidea dicht vor ihrem Rande wallförmig, oder doch in einer kleinen Elevation. Sie kann deshalb auch mit dem Kopfe des Nervus opticus nur seitlich, also nur einen sehr schmalen Berührungskreis haben; in der Mehrzahl der Fälle findet ein Contact des Randes des Foramen choroideae opticum mit dem Nervenkopfe nicht statt, wohl aber mit dem Tuberculum retinae (Fig, 23. c. d. und Fig. 24. d. und die Erklärung dazu.) Das Foramen opticum sclerae ist im Fötalauge aus den letzten Monaten oder auch bei dem neugebornen Kinde nicht immer ganz rund, sondern bisweilen oval. Dabei ist der Rand desselben dünn und scharf, nicht immer ganz gleichmässig glatt, sondern hier und dort etwas eingebogen. Vom Foramen choroideae opticum gilt dasselbe in den genannten fötalen und kindlichen Zeitperioden.

Sehr innig ist dagegen der Kopf des Nervus opticus mit der äusseren Seite der Sklera seitlich, dicht um das Foramen opticum sclerae herum, verbunden, so dass die Trennung des äusseren Randes des Skleralforamens von dem Nervenkopfe an dieser Stelle sehr schwierig ist. Hat man den Nerven auch bis zum Kopf hoch hinauf mit dem Messer verfolgt, und von der inneren Seite der sehnigen Scheide vorsichtig getrennt,

so dass nur noch wenige Verbindungspuncte vom Messer unberührt geblieben sind, so wird, wenn man sich versucht fühlt, durch Drehen des Kopfes den Nerven vollends aus seinen obersten Verbindungen zu lösen, eher ein Theil des Randes des Skleralforamens am Nervenkopfe hängen bleiben, als dass die beiden Theile unversehrt an ihren Verbindungsstellen von einander sich lösten (Fig. 9. a. a. b.). Solche abgedrehte Nervenköpfe sind sehr instructive Präparate. Bisweilen bleibt der oberste Theil des Sehnervenkopfes an den äusseren Seiten des Foramen sclerae opticum sitzen: es ist das meistens der Theil, wo unter der Lamina cribrosa die Cauda equina des Sehnerven liegt, und wo er in seinem Durchmesser etwas schmäler ist (Fig. 5. d. d.). Bisweilen bleibt aber am Rande des Nervenkopfes, wenn er sich unversehrt ablöst, ein grösserer Theil des Randes des Skleralforamens hängen (Fig. 9. a. b. c.). Im ersten Falle glaubt man, wenn ein dünnes scheibenförmiges Stück der Cauda equina des Nervus opticus hängen blieb, wirklich eine Art Sieb zu sehen, denn das Segment der Cauda equina zeigt recht deutlich das Austreten der büschelförmig getheilten Nervenfasern durch die hintere perforirte Wand der Deckmembran; im letzteren Falle sieht man dann genau, wie dicht der Rand des Foramen sclerae opticum mit der Peripherie des Kopfes des Nervus opticus verwachsen zu sein pflegt (Fig. 9. a. a. b.). Die Verbindung des Nervus opticus ist aber auch lateral und abwärts mit der fibrösen Scheide auf seiner äusseren Seite ziemlich fest. Dies gewahrt man deutlich, wenn man die Lage des Sehnervenkörpers nach abwärts allmälig anatomisch verfolgt. Horizontale Durchschnitte des Fundus sclerae an seiner kreisförmigen Verbindungsstelle mit der Sehnervenscheide, da wo diese mit ihrem Ocularende in das Parenchym der Sklera eingesenkt ist, also dicht unter der intraocularen Fläche des Fundus sclerae, durch ein feines Messer in raschem Zuge, und dadurch, glatt gewonnen, bilden feine Scheiben, an denen man das feste Anliegen des intraskleralen Endes des Nervus opticus an seiner fibrösen Scheide genau sehen kann (Fig. 16. a.). Die durchschnittene Nervenscheibe liegt dicht an der inneren Fläche der intraskleralen fibrösen Nervenscheide an, es ist nirgends zwischen beiden ein Abstand; ein solcher entsteht jedoch, wenn man das Präparat trocknen lässt, dann verliert auch das Segment der fibrösen Scheide seine Rundung (Fig. 4. c. c. c.). Auf der inneren Seite der durchschnittenen, hier schon dünneren

sehnigen Scheide, da, wo sie intraskleral, dicht vor der äusseren Seite des Foramen sclerae opticum anliegt, sieht man einige linienlange Falten, die genannte Scheide auskleiden (Fig. 5. e.). Diese faltige Auskleidung verliert sich abwärts in eine glatte Membran. Entsprechend dieser faltenreichen Stelle der sehnigen Scheide ist eine ähnliche faltige Bildung am Halse bis zum Kopfe des Sehnerven selbst, namentlich in der Gegend (Fig. 5. d. d.), wo er auf einer eingebogenen Stelle dünner und dann kolbig wird, und spitz endigt, bemerkbar. Diese faltige Bildung befindet sich auf dem Neurilema proprium des optischen Nerven, wo dieses der inneren Seite der sehnigen Scheide anliegt. Einzelne Fasern dieser gegenseitig sich berührenden Faltenbildungen gehen in einander über (Fig. 4. b. e.). Ich habe jedoch auch an einzelnen Exemplaren statt länglicher Falten circuläre gesehen (Fig. 5. d. d.). Im letzten Falle war ihre Breite meistens geringer als im ersteren. Bisweilen, jedoch selten, hat diese Bindegewebeformation gar keine faltige Gestalt. Auf beiden Stellen liegen arterielle und venöse Capillaren in sehr grosser Menge und dicht gelagert in allen Augen.

Die meisten anatomischen Schriftsteller bis auf die neueste Zeit herab geben dieser Stelle den Namen der Lamina cribrosa. Nun hat aber diese Stelle durchaus keine Aehnlichkeit mit einer siebförmigen Membran. Wir sehen aber eine solche, eine Lamina cribrosa, d. h. eine mit Löchern perforirte Haut in der Deckmembran des Nervenkopfes, also des intraocularen Endes des Sehnerven. Diese Deckmembran zeigt unregelmässig im Kreis gelagerte Löcher, durch welche die optischen Fasern einzeln auf die Netzhaut treten (Fig. 5. a.). Diese Deckmembran ist nun eigentlich die Lamina cribrosa, ihr gehört dieser Name; jene circulär oder longitudinal gestreifte Bindegewebeformation (Fig. 4. b. e. Fig. 5. e.), der Vereinigungsort der neurolematischen Scheide des oberen Sehnervenendes mit der inneren Fläche der fibrösen Scheide des Nervus opticus, führt diesen Namen mit Unrecht; man kann diese Stelle höchstens mit dem äusseren Gestelle eines Siebes vergleichen, nicht aber mit einer Siebfläche. Es scheint mir wahrscheinlich, dass durch ein Missverständniss oder durch eine Verwechslung irgend eines anatomischen Autors der Name der Lamina cribrosa auf eine falsche Stelle des Siebes, auf dessen Randstelle (Fig. 5. d. d.) statt auf die Siebmembran (Fig. 5. a.) übertragen worden ist, und dass so sich die Entstehung der jetzt gebräuchlich gewordenen Bezeichnung der Lamina cribrosa erklärt, indem

jener Error loci einmal ausgesprochen und adoptirt, sehr bald seinen contagiösen Einfluss auf die nachfolgenden Schriftsteller im Bereiche der anatomischen Schilderungen und Compendien äusserte, wie das in der Geschichte der Anatomie des Auges mehrfach sich nachweissen lässt.

Es ist hier der passende Ort, einige Bemerkungen über die Richtungsverschiedenheit des Eintritts des Sehnerven in den Skleralgrund bei Erwachsenen und bei dem Neugeborenen einzuschalten. Bei dem letzteren, wie beim Fötus, geht der Sehnerve in sehr schräger Richtung zur Sklera. Beim Fötus ist die Orbita, selbst in später Fötalzeit, noch sehr kurz, und der Sehnerv tritt geschlängelt zur Sklera. (Entw. des Auges 7. 12. 8. 1.) Das verliert sich zwar im kindlichen Alter mehr und mehr, jedoch bleibt noch beim Neugebornen ein Rest dieses Fötaltypus zurück. Die Sklera bildet beim neugebornen Kinde im Fundus mit dem Sehnerven an der Temporalseite einen stumpfen Winkel, bisweilen so stumpf, dass dieser in eine Richtungslinie der Sklera und des Sehnerven übergeht; nach der inneren Seite zu findet die Insertionsrichtung im spitzen Winkel mit der Sklera statt. Der Kopf des Sehnerven steht dabei ziemlich hoch in der Augenconvexität (Fig. 19. d.). Diese hohe Stellung des Sehnervenendes über dem Niveau der Netzhaut macht, dass die Sklera und die Choroidea fast eingebogen gegen die Cavität des Bulbus dicht am optischen Skleral-Foramen sich verhalten, und dass die Choroidea dem Kopfe des Sehnerven näher steht als im Auge des Erwachsenen. Es ist die sehnige Scheide des Sehnerven in dieser Zeit mit dem Fundus sclerae noch nicht ganz normal vereinigt, sie steht mehr *auf* jenem, als *in* demselben (Fig. 19. e. e.). Bei vorschreitender Verwachsung dieser beiden Theile bildet sich das Parenchym des Skleralgrundes compacter und dicker aus, tritt mehr gerundet nach hinten zu hervor, und dabei bekommt die jetzt schräge Insertion der Nervenscheide in die Sklera eine mehr rechtwinklige Richtung. Diese Richtungsveränderung hat eine Veränderung des Lagenverhältnisses des Nervenkopfes zur Folge, der mehr abwärts rückt und sich von der Choroidea entfernt. Die äussere Nervenscheide liegt in dieser Zeit noch nicht fest mit ihrer inneren Fläche an dem Nervenkörper an, es ist zwischen diesem und der inneren Fläche der sehnigen Scheide eine grosse Menge Bindegewebe vorhanden. Das deutet Alles auf Wachsthum und eine nahe bevorstehende Richtungsveränderung hin. Der optische Nerv, der im Fötal-

auge und in dem des Neugebornen hoch innerhalb der Netzhaut über deren Niveau steht, befindet sich im Auge des Erwachsenen mehr abwärts und wird innerhalb der Bahn, die er in der Orbita zurücklegt, gerader, obgleich er auch nach Arlt's Untersuchungen bei diesem einen etwas sinuösen Verlauf beibehält. Diese geradere Richtung des Augennerven hängt mit der Vergrösserung der Orbita in die Länge zusammen; das Wachsen der Orbita steht mit der Grössenzunahme des Auges selbst in dem genauesten Zusammenhange.

Die sinuöse Richtung des Sehnerven dient wohl vorzüglich der freien Bewegung des Auges um seinen Drehpunkt, bei der das intraoculare Ende des Sehnerven gewiss nicht wenig betheiligt ist. Dasselbe ist deshalb wohl in der beschriebenen Weise durch die sogenannte Lamina cribrosa so wunderbar fest, und doch wieder so leicht beweglich organisirt. Es trägt diese Stelle wohl nicht wenig dazu bei, dass das Auge, am Eingange der Orbita nirgends an ein Knochengerüste geheftet, ringsum von weichen, nachgiebigen, elastisch dehn- und drückbaren, und von musculösen Gebilden umgeben (Arlt's Augenkrankheiten Band 3. S. 176) *schwebt,* nicht liegt, nicht ruht. Ist doch die Beweglichkeit des Auges eine nie rastende. Um sich von ihr eine recht überzeugende Anschauung zu verschaffen, gibt es wohl kaum einen belehrenderen Anblick, als den eines vom Nystagmus oscillatorius gedrehten Auges. Derselbe steigert sich noch bedeutend, wenn man ein solches Auge ophthalmoskopisch untersucht, und sich in den Anblick des mit den Centralgefässen versehenen intraocularen Nervenendes versenkt, der sich im Centrum der rapid von einer zur anderen Seite geschehenden, und dann wieder denselben Weg rückwärts erfolgenden Drehungen befindet. Es wirkt die Schnelligkeit dieser rotirenden Augendiscus-Bewegung auf das Auge des Beobachters schon nach kurzer Zeit wahrhaft ermüdend und verwirrend.

Unwillkürlich drängt sich hierbei dem Untersuchenden der Gedanke auf, dass, obgleich der Sehnervenkörper mit der sehnigen Scheide eng verbunden ist, eine, wenn auch nur leise, Art von Locomotion, ich meine eine rotirende Bewegung um die eigene Achse, denn doch wohl in der Gegend der (bisherigen) Lamina cribrosa stattfinden dürfte. Nach der Bulbocavität hin ist, ausser einer Vasculartургescenz auf dem intraocularen Ende des Sehnerven keine Locomotion des letzteren möglich: sie kann nur pathologisch und zwar dann stattfinden, wenn

das normale Verhältniss des Skleralgrundes zunächst am Foramen opticum und in der Umgegend dieser Verbindung mit der fibrösen Sehnervenscheide sich sehr geändert hat, d. h. wenn dort pathologische Metamorphosen stattgefunden haben, z. B. Einknickungen des Skleralgrundes auf sich selbst. Es kommen ferner pathologische Locomotionen des Sehnervenkörpers vom Auge weg vor. So habe ich solches Ab- und Zurückrücken des Nervus opticus beobachtet, wenn durch Exsudate oder durch Auflockerungen zwischen dem Neurilem des Sehnerven und der inneren Fläche der fibrösen Scheide eine Erschlaffung der letzteren eingetreten war. In einem solchen Falle lockert sich anfangs der oberste Theil des optischen Nerven in seiner Verbindung mit dem Tuberculum retinae, später auch die Fortsetzung desselben, und es findet ein allmäliges Ab- und Herabdrängen desselben statt in seiner intraocularen Region vom Augengrunde weg. Ich habe ein solches Abdrängen des intraocularen Sehnervendes vom Auge weg, wiederholt beobachtet, und verweise in dieser Beziehung auf meine Arbeit über die pathologische Anatomie des Sehnervenendes (v. Gräfes Arch. B. VI). Unmittelbar unter dem Kopfe ist der der Retina zu gelegene Theil der Sehnervenmasse weicher; er geht hier deutlich in eine länglich-gefaserte Substanz über; dieselbe ist äusserlich am Rande eingekerbt und anders, als an tiefer gelegenen Stellen geformt, was man leicht an Segmenten aus verschiedenen Gegenden des Nervus opticus, zur Seite oder mehr gegen die Mitte hin gemacht (Fig. 14—18.), sieht. In mit Chromsäure bereiteten Präparaten, die man trocknen liess, löst sich dieser oberste büschelförmig gestaltete Theil unschwer von dem festeren tiefer liegenden ab, und man sieht dann auf der Oberfläche deutlich die durch optische Fasern perforirte Deckmembran, in deren Mitte die Gefässe liegen (Lamina cribrosa nobis). In Fig. 1 u. Fig. 5 sind naturgetreue Abbildungen gegeben, an denen man die Lagerung des oberen Stückes eines Nervus opticus inmitten der geöffneten sehnigen Scheide an der äusseren Fläche des Foramen sclerae opticum sieht. Unterhalb des Nervenkopfes, einige Linien abwärts unter der (bisherigen) Lamina cribrosa sieht man, meistens an der unteren Fläche des Neurilema nervi proprium, hier und dort kurze Striche (Fig. 5. à.), die bei genauer Untersuchung mit der Loupe als rinnenförmige Einbiegungen, als Ritzen (Rimae), erkannt werden. Man gewahrt dann auch, dass in solche Ritzen feine Gefässstämmchen ein- oder aus ihnen austreten. Genauere Unter-

suchungen solcher Stellen durch Segmentirung des Sehnervenstranges lehren Folgendes: An einzelnen Durchschnittssegmenten des Sehnerven gewahrt man, dass dessen Neurilema proprium eine lineare Einbiegung nach innen auf sich selbst macht, was auf einem Sehnervendurchschnitt durch einen Streifen angedeutet zu sein pflegt, der von der Peripherie aus gegen das Centrum des Segmentes hin, flacher oder tiefer sich erstreckt (Fig. 14. 15. 16. u. a.). Die Untersuchung mit einer scharfen Loupe zeigt, dass in einem solchen linearen Streifen, der eine Neurilem-Duplicatur ist, und sich als seichte Rinne dieser Membran zeigt, eine Gefässramification zu liegen pflegt. Diese an einzelnen Stellen vorhandenen Einbiegungen des Neurilems auf sich selbst, zu Gefässhüllen jetzt bestimmt (Rimae emissoriae s. immissoriae), sind ohne Zweifel Bildungsreste aus dem Fötalzustande des Nervus opticus. Es ist ein Glückszufall, wenn das Messer bei der Anfertigung der Quersegmente des Sehnerven eine solche Rima trifft, in der von aussen nach innen beim Eintritt die Arterie, von innen nach aussen beim Austritt die Vene liegt. Bisweilen findet man mittelst der Loupenuntersuchung auf der äusseren Seite des Sehnervenkörpers an injicirten Exemplaren die Aus- und Eintrittsstellen der Arterien und Venen vor der Durchschneidung, es sind diese Emissorienstellen dann mehr Fissuren als Löcher, die nicht sehr tief gehen.

Der Sehnerv hat vor seinem intraocularen Ende in den verschiedenen Augen verschiedene Gestalten; diese ist nach meinen Untersuchungen kolbig, pyramidal, halbpyramidal oder stumpf (Fig. 19. 20. 20. a. 21. 22. 23.). Von den angegebenen verschiedenartigen Gestaltungen des Kopfes des Sehnerven und von seinem Verhalten zu der Dicke und der Weite des gemeinschaftlichen Foramen opticum des Bulbus hängt die Grösse und die Gestalt des sehr kleinen Raumes ab, den die dünnen Seitenwände des gemeinschaftlichen Foramen opticum bulbi und das intraoculare Ende des Sehnervenkopfes, das den Boden dieses Raumes bildet (Fig. 24. a. b. b.), einnehmen. Der Höhepunct des intraocularen Nerventheiles desselben steht in einem und demselben Niveau mit der äusseren Fläche des Skleralforamens; er wird von dem Rande desselben ringförmig so umschlossen, dass zwischen ihnen kein Zwischenraum sichtbar ist; man sieht nur eine kreisförmige Linie dicht um den intraocularen Sehnerventheil liegen. Der dem intraocularen Ende angränzende Theil des Sehnerven ist von der ocularen Endigung der sehnigen Scheide

des Nervus opticus und von dem Parenchym des Randes des Foramen sclerae opticum selbst dicht umgeben, und doch lagert zwischen dessen Hülle und dem Parenchym des Foramen sclerae opticum sehr viel Bindegewebe, was man dann auf das Deutlichste wahrnehmen kann, wenn man ein Präparat der Art im Sonnenschein oder in der Wärme trocknen lässt. Dann schrumpft das Sehnervensegment ein, und das bis dahin seitlich verborgene und comprimirte Bindegewebe tritt mit seinen Fäden frei hervor, die jetzt, von der inneren Fläche der äusseren sehnigen Nervenscheide aus, zu dem eigenen Neurilem des Sehnerven in den dort entstandenen Zwischenraum aus einander gezogen werden und dadurch zur Anschauung kommen (Fig. 1. c. 4. c. b.). Sehr schön zeigt sich an Chromsäurepräparaten bei Durchschnitten, die in das Bereich des intraocular gelegenen Sehnerventheiles, also hoch in den Skleralfundus, fallen, die Lagerung der obersten, dem Austritt auf der Retina zunächst liegenden optischen Fasern. Man sieht dann, wie der äussere Contour des Nervenkopfes nicht glatt ist, sondern Einbiegungen auf sich selbst macht, wie stumpf ausgezackt ist (Fig. 14. 15. 4. 5.); dieser oberste Theil des Sehnervenkörpers ist äusserlich wie die fötale Retina oder wie die fötale Gehirnblase ein Längensack, welcher Ein- und Ausbiegungen auf sich selbst macht. Man glaubt bei der Betrachtung eines solchen Präparates vom Nervus opticus gegen die intraoculare Endigung hin Durchschnitte einer faltenreichen fötalen Netzhaut aus früher Zeit zu sehen (Entwickelung des Auges. Retina. Tafeln 7. Fig. 3. 4. 5. und die Erklärungen). Durchschnitte des Sehnerven, die noch weiter nach dem Auge zu gemacht worden sind, zeigen noch deutlicher das Auseinandergehen der Nervenhautfaltung in einzelne Nervenbüschel, und es erscheint dann allerdings die hintere Seite eines solchen Durchschnittes des obersten Theiles des optischen Nerven wie ein Sieb, das dadurch gebildet ist, dass freie Räume zwischen den einzelnen Nervenfasern sichtbar werden, die sich von der tiefer gelegenen compacteren Masse des Nervus opticus abzweigen. Es ist das die Stelle, die wir Cauda equina nennen (Fig. 5.). In der Mitte dieser optischen Fasern gewahrt man dann den Durchschnitt jenes Gefässconvolutes, das auf dem Nervenkopfe von Bindegewebe umgeben lagert, und welches das Messer beim Durchschnitte in seiner Mitte getroffen hat. Ein solches Gefäss-Präparat (Fig. 10. 11.) gleicht in der That bisweilen entfernt einem in der Höhe des Aortenbogens quer

durchschnittenen Herzen mit seinen verschiedenen venösen und arteriellen Oeffnungen. Dieses Dünnerwerden des Sehnervenkörpers, dieses durch Theilung in die einzelnen Nervenfasern zum Büschel sich Umgestalten desselben, gegen die intraoculare Gegend hin, ist die Ursache, dass man bei der Augenspiegeluntersuchung normaler Augen wohl bisweilen wie in den intraocularen Theil des Sehnerven hineinzusehen wähnt. Dieses Hineinsehen, was mir aber bisher selten gelang, ist aber freilich kein tiefes, es ist mehr ein Sehen zwischen die Intervalle des dort in einen Büschel optischer Fasern sich umgestaltenden Sehnervenkopfes (Cauda equina nervi optici), die von der dünnen halb durchsichtigen Lamina cribrosa bedeckt sind. Zu erinnern ist hierbei, dass die in ihrer Structur der Retinafaltung so ähnliche intraoculare Endigungsstelle des Sehnerven hinsichtlich der Durchsichtigkeit sich wie die Netzhaut verhält, sie wird nur wenig durch die Lamina cribrosa beeinträchtigt. Das intraoculare Ende des Sehnerven erscheint, in frischen Augen untersucht, meistens mässig concav, daher der Name Cupula, Tönnchen, Fässchen, von Cupa, Fass, den einige englische Anatomen der Stelle gegeben haben (Fig. 17. a. b. c. b.); dagegen an Chromsäurepräparaten flach; es ist mit einer Membran bedeckt (Deckmembran), die ziemlich dünn erscheint, und um deren Rand rings umher ein kleiner Wall, der bereits in der Fötalzeit sehr ausgebildet vorhanden ist (E. d. Auges Taf. 7. 14. a.), sich erhebt. Wo die optischen Fasern auf dem Kopfe des optischen Nerven aus den perforirenden Löchern dieser Deckmembran hervortreten, ist ihre Lagerung unregelmässig circulär; um und unter die Ein- und Austrittsstelle der Gefässe legen sie sich wie um ein Centrum peripherisch. Man kann dieses deutlicher am Fötusauge beobachten, als an dem Auge des Erwachsenen; auch an manchen pathologischen Augenpräparaten, namentlich bei Verdickung der einzelnen Nervenfasern ist dies sehr deutlich (Fig. 5. a. und die Erklärung). Im Auge des Erwachsenen sieht man die kreisförmige Lagerung der optischen Fasern am deutlichsten auf einem feinen Segment des Nerven, das dicht unter dem Kopfe desselben weggenommen wurde. Die Art, wie im fötalen Auge die optischen Fasern auf die Netzhaut treten, und wie die Verbindung dieser letzteren mit den Fasern des Sehnerven geschieht, ist so, dass aus dem obersten Ende des hochstehenden intraocularen Sehnervenkopfes, das wie ein Nabel gebildet ist, und auf dem pyramidenartig die Arteria centralis steht, die optischen Fasern

in peripherischer Richtung auf die Netzhaut sich begeben, sonach sich abwärts oder rückwärts verzweigen (Fig. 23. e.), je nachdem man sich die Lage des Auges horizontal oder auf den Grund gestellt denkt.

In dieser Zeit, bevor die Arteria centralis als Gefäss des Glaskörpers und der Linsen-Kapsel zu obliteriren beginnt, und nach und nach verschwindet, erreicht dieselbe ihren grössten Durchmesser. Sie ist am Foramen opticum, an der Stelle, wo sich von ihr seitlich die Retinagefässe jetzt stärker und vermehrt abzweigen, also an ihrer Basis sehr breit. Das Gefäss hat in dieser Periode eine steife Pyramidalgestalt. Sehr bald erschlafft dasselbe, weil es vor der Kapselwand obliterirt, und sich dann dort ablöst; es sinkt in sich selbst zusammen und gleitet abwärts gegen die Netzhaut hin in den nach unten zu jetzt noch offenen Hyaloideacanal. Dadurch wird die Form des Gefässes eine schlängelnde, es nimmt im Durchmesser sehr schnell ab, so dass man statt einer pyramidalen Form bald nur eine fadenförmige sieht, die bei sich ganz schliessendem Hyaloideacanal rasch verschwindet. Es ist mir bisher nie gelungen, den zuletzt beschriebenen Act der Obliterirung der Centralarterie genauer zu beobachten, und mikroskopisch zu sehen, wie dieser wichtige Vorgang zu Stande kommt. Während desselben hat sich der Rand des fötalen Retinaspaltes um die Basis des obliterirenden Centralgefässes auf dem intraocularen Nervenkopfe gelegt, und sich mit den peripherischen aus dem Sehnervenkopfe hervortretenden optischen Fasern vereinigt; es vergrössern sich gleichzeitig mit diesem Vereinigungsacte die Abzweigungen der Arteria centralis auf der Netzhaut, und der Sehnerv selbst wird bei fortschreitendem Wachsthum der Gesammtform des Auges, namentlich aber bei der jetzt stattfindenden grösseren Auswölbung des gesammten Augengrundes mehr abwärts gestellt.

Die fötale Retina hat unterdessen an der Stelle ihres Fötalspaltes, innerhalb welches sie sich mit dem Sehnervenkopf vermittelst des Uebertrittes der optischen Fasern auf sie, vereinigt, folgende Metamorphose durchzumachen. Es hat sich am Rande des fötalen Retinalspaltes, der sich jetzt um den Sehnervenkopf mehr circulär gestaltet, nachdem er bis dahin eine Längenform gehabt hatte, eine sägenartige Ein- und Ausfaltung gebildet, der ähnlich, die am Ciliartheil der Netzhaut stattfindet, und die man Ora serrata nennt. Ich habe dieser Stelle der Retina den Namen Ora serrata optica im Ge-

gensatz zur Ora serrata ciliaris gegeben (Vergl. Entwickl. des Auges, pag. 107. Entwickelung der Netzhaut und Tafel 7. Fig. 14. und 15. und Tafel 8. Fig. 1. und 2. und die Erklärung dazu). Die aus dem Sehnerven hervortretenden optischen Fasern vereinigen sich mit der Netzhaut am Rande jener Einkerbungen der Ora serrata optica; sie treten in diese hinein, und so entsteht sehr bald eine sehr innige Vereinigung beider Nervenorgane, der Netzhaut und des optischen Nerven. Im Auge des Erwachsenen zeigt die Retina auf der Centralstelle, wo sie mit dem intraocularen Nervenende zusammenhängt, weder auf der inneren noch äusseren Seite Spuren dieses morphologischen Vorgangs. Wohl aber beobachtet man an dieser intraocularen Stelle der Netzhaut Mehreres an ihrer hinteren Fläche, dessen Mittheilung hier folgt.

Der hintere Theil der Netzhaut, in und an welchem das intraoculare Ende des Nervus opticus liegt, und der die von letzteren kommenden optischen Fasern in sich aufnimmt, liegt mit dem centralen Endpunkte seiner hinteren Fläche auf dem Rande des Foramen choroideae opticum, also mit einer sehr kleinen (ringförmigen) Berührungsfläche. Die Netzhaut ist aber mit der Choroidea organisch an dieser Stelle nicht verwachsen, sie liegt dort nur an. Ich habe nur ausnahmsweise eine Befestigung der Retina am Rande des Foramen choroideae gefunden, und dann war diese mehr eine leichte Verklebung, und die Membran liess sich von dort ohne Mühe, wenn auch mit einigem Pigment versehen, wegnehmen. Dagegen sind an den einzelnen Eintrittsstellen der optischen Fasern in die Retinasubstanz an deren hinteren Fläche Falten vorhanden, die zusammen in eine Art Knopf (Tuberculum retinae) übergehen. Diese Falten liegen auf dem Rand des Foramen choroideae opticum und in diesem selbst. Wenn man die Netzhaut dicht über ihrem Austritt aus demselben durch einen horizontal geführten Schnitt abträgt, so erhält man ein deutliches Bild dieser Faltung, die knopfartig auf der Verbindungsstelle mit dem Nervus opticus sitzen bleibt. Dieser Knopf der Netzhaut ist im Fötusauge und im Auge des Kindes proportionell grösser als im Auge der Erwachsenen. Seine gänzliche Entfernung von der Opticusinsertion ist ohne Zerreissung oder Verletzung der Retina nicht möglich. Es geschieht diese am besten durch den Wasserstrahl und den Gebrauch des Pinsels; man darf sich Mühe und Vorsicht und Ausdauer dabei aber nicht verdriessen lassen, dann lösen sich nach und nach die eigent-

lichen Retinalelemente, und es bleiben bisweilen einzelne Opticusfasern und Reste der Centralgefässe auf dem Kopfende sitzen. Reissen die Opticusfasern alle ab, so sieht man dann die einzelnen kleinen Oeffnungen auf der Deckmembran (Foramina laminae cribrosae) am Ende des Nervus opticus, aus denen sie heraustreten. Man gewahrt bei dieser Präparation auch, dass eine grosse Menge zarten Bindegewebes in dieser Gegend auf dem Retinaknopf zwischen ihm und dem intraocularen Nervenende liegt. Das Convolut von Gefässen, die auf und in die Retina sich von hier aus verzweigen, ist ebenfalls reichlich mit denselben durchwebt. In den pathologischen Fällen, wo das intraoculäre Ende des Sehnerven rückwärts abgedrängt wird von seiner Verbindung mit der besprochenen hinteren Stelle der Netzhaut, bildet sich nicht selten in dieser eine trichterförmige Ausdehnung, in der dann die Netzhautfalten und der ganze Netzhautknopf nach und nach verschwinden, so dass man nur Seitenfalten in jener trichterförmigen Retinalausdehnung wahrnimmt. Die Bildung eines solchen Infundibulum retinae findet auch dann statt, wenn sich bei completer Retinalablösung von der Choroidea und beim Schwinden des Glaskörpers jene eigenthümliche pathologische Veränderung der Retina herausbildet, die ich mit dem Klöppel einer Glocke verglichen, und bereits vor Jahren beschrieben habe. (Zeitschrift für Ophthalmologie Band I und klinische Darstellungen der Krankheiten und Bildungsfehler des menschlichen Auges. I. Taf. 18. Fig. 6). In solchen Präparaten ist die Befestigung des trichterförmigen Endes der Netzhaut auf dem Kopfe des Sehnerven oder in dessen Nachbarschaft oft sehr fest, Beweis für die innige Verbindung, die an dieser Stelle im normalen Zustande stattfindet. Das fötale Tuberculum retinae kann unter gewissen Umständen im Auge von Erwachsenen bei vorhandenen Bildungsfehlern am Augengrunde vorkommen. Ich habe einen solchen Fall beschrieben und abbilden lassen in einer Abhandlung über Acyclie, Irideremie und Hemiphakia congenita. (Nova Acta Acad. Leopold. Carolinae Tom. XVII. 1859 Tafel 4. Fig. 17. u. 18. c.).

Die Beschreibungen des Eintrittes und des Verlaufes der arteriellen und des Austrittes der venösen Gefässe in und aus dem Nervus opticus hatten bisher immer etwas Lückenhaftes oder Dunkles, während die Angiologie der Netzhaut durch die Arbeit Michaelis als ein geschlossenes Ganze aus Arterien und Venen bestehend, schon früher in ein sattsameres Verständniss

gesetzt, in unseren Tagen aber übersehen war. Ich kann nicht umhin, aus jener classischen, jetzt leider schon vergessenen Arbeit Michaelis' eine Stelle anzuführen. H. A. Michaelis, Professor in Kiel, gestorben 1844, hat 1838 (in seiner Abhandlung „Ueber die Retina, besonders über die Macula lutea und das Foramen centrale." Mit 5 trefflichen Kupfertafeln. In den Abhandlungen der Academia Leopold. Carolin. Vol. XIX. II. Hälfte, die auch als eigener Abdruck im Buchhandel zu haben ist) das Geschlossene des Retinalgefässsystems, wie er es nennt (Pag. 9), durch sehr naturgetreue bisher unübertroffene Abbildungen schön erläutert, in dem auch die Arterienumbiegungen deutlich zu sehen sind (Tab. 37. Fig. 1.) und, wie folgt, beschrieben. „Es ist mir nie eine Gefässverbindung der Retina mit dem Linsensystem oder der Choroidea vorgekommen, jedoch beziehen sich meine Untersuchungen nur auf ausgebildete Thiere. Ich habe viele sehr gelungene Präparate von Menschenaugen auf's Genaueste gemustert, ich habe das ganze Gefässsystem der Retina, soweit es sich mit vierzigfacher Vergrösserung darstellt, auf's Genaueste gezeichnet, ohne je eine solche Gefässverbindung zu entdecken. Findet sie sich dennoch in einzelnen Fällen, so ist es eine Anomalie. Wer aber je eine ganze Retina so gezeichnet hat, dem drängt sich bei dieser Arbeit „das Geschlossene dieses ganzen Gefässsystems" so auf, dass er an eine regelmässige Verbindung desselben mit einem anderen nicht leicht glauben wird, und ganz besonders spricht gegen dieselbe der Umstand, dass fast die ganze Retina an ihrem Rande von einem verhältnissmässig starken Randgefäss umgeben ist; ja eine der Hauptarterien der Retina beim Menschen und bei Säugethieren läuft immer am Rande der Haut hin."

Nicht so ausgemacht ist das anatomische Verhältniss der Gefässe des Nervus opticus. Man nimmt gewöhnlich an, dass die Arteria centralis von der Ophthalmica superior kommend, während ihres Verlaufes in der Orbita, dicht am Nervus opticus hin, als Vas nutriens für ihn, zunächst in dessen fibrösen Scheide und dann von da aus auf dessen Neurilem und dann in dessen Körper tritt, eine Strecke in dessen Mitte läuft, und zuletzt als Arteria centralis innerhalb und auf der Retina sich verbreitet. Beim Fötus geschieht in frühester Zeit, wo sich die Vereinigung von Sehnerv und Netzhaut noch nicht gebildet hat, und diese durch ihren Spalt klaffend ist, der Eintritt der Arteria centralis dicht am Skleralspalt durch ihn unmittelber in's Auge (Meine Entwickel. des Auges Abschnitt 6.

Tafel 3.). Im Auge des Erwachsenen ist das anders. Die Centralarterie tritt hier zunächst in die Scheide des Sehnerven und von da verläuft sie in diesen selbst in dessen Mitte bis zum Austritt auf die Netzhaut. Ohne Zweifel nimmt der klaffende fötale Nervus opticus die fötale Centralarterie bei seiner Weiterbildung in sich auf, und vergrössert so die Bahn dieses Gefässes, die in der Fötalorbita sehr kurz, in der des Erwachsenen dagegen länger ist. Die Centralarterie, wie die Vena centralis habe ich im Längenverlaufe innerhalb des Körpers des Nervus opticus nie ganz genau verfolgen können; es ist mir trotz vieler Versuche an injicirten Augen und an nicht injicirten sehr selten gelungen, den sogenannten Canal der Gefässe in seiner ganzen Länge unversehrt durch Längenschnitte darzustellen, den einen Fall in Fig. 17. ausgenommen, der aber auch zweiget. Ich habe mich deshalb auf die Untersuchung des Verlaufes der Gefässe innerhalb des Sehnerven durch Abtragung von Segmenten des Nervus opticus, die vor dem Chiasma vom Nerven aus gegen das Auge hin gemacht wurden, beschränkt gesehen. Auf diese Weise gelingt es, wenn man dünne Segmente des Sehnerven, an denen das eine dicht hinter dem anderen abgetragen wird, genau mit der Loupe untersucht, den Verlauf der Gefässe bestimmt zu erkennen, ob er nämlich gerade oder sinuös ist, und etwaige Abzweigungen hergibt. Ueber den geraden oder sinuösen Verlauf der Gefässe innerhalb des Nervus opticus gibt die centrale oder excentrische Lage des Gefässlumens im Segment die bestimmende Nachweisung, und über Collateralgefässe das zweite kleinere Gefässlumen, das dann auf dem Nervensegment zu sehen ist. Durch diese Untersuchungsweise habe ich wahrgenommen, dass der Verlauf der Arteria centralis innerhalb des Nervus opticus meistens central ist, selten vom Centrum abbiegt; die Arterie hat sehr selten kleine Lateralabzweigungen, und was diese lateralen Gefässabzweigungen betrifft, so waren solche überhaupt nicht häufig, und dann meistens einfach, selten zweigetheilt. Die Centralarterie verläuft sonach in ziemlich gerader Richtung, selten lateral etwas abweichend im Centrum des Nervus opticus dem Augengrunde zu, und tritt dann von der ohngefähren Mitte des intraocularen Endes aus, sich dort etwas erhebend, meistens zur linken Seite in einem Bogen in das Netzhautparenchym ein. Auf der Stelle des Austrittes der Centralarterie aus dem Körper des Sehnerven ist auch der Eintritt des Hauptstammes der Vena centralis in diesen. Beide

Gefässstämme liegen auf der Lamina cribrosa und zwar auf und in ihr intraocular in vieles Bindegewebe gebettet. Durch und innerhalb der Sehnerven gehen sonach die Gefässe, die für die Netzhaut und für ihn selbst bestimmt sind. Es verzweigen sich ausserdem viele kleine Nerven und Arterien auf der äusseren Fläche des Neurilema proprium und auf dessen sich einwärts kehrendem Theile und treten so in das Parenchym desselben ein, was man auf Durchschnitten derselben deutlichst gewahrt (Fig. 14. 15. 16.). Die Gefässe des Neurilems des Sehnerven und des letzteren selbst kommen von der inneren Fläche der sehnigen Scheide, auf der sie als Aeste der Ophthalmica sich zunächst verzweigen. Die Venen haben ein mehr breites Lumen, die Arterie ein mehr rundes; jene liegen meistens in einer stärkeren zelligen Gefässscheide als jene. Wo ich auf Sehnervensegmenten Spalten für den Ein- oder Austritt der Gefässe vereinzelt fand, habe ich sie meistens am unteren Theile des Sehnerven liegend gesehen, was dieselben offenbar als Rudimente der grossen Fötalspalte des Sehnerven erkennen lässt, durch die ja auch der Hauptstamm der Centralarterie in den Sehnervenkörper eintritt. Kleinere Arterienramificationen, die in der beschriebenen Weise von aussen nach innen in den Sehnerven gelangen, habe ich nie bis zu dem Hauptstamme der Centralarterie dringen und sich mit ihm vereinigen gesehen; sie verlieren sich meistens innerhalb der Seitentheile des Sehnervenparenchyms, in die sie eingetreten sind, und sie verzweigen sich in allen Theilen desselben, die um den Längencanal gelagert sind, seitwärts, aufwärts, und gegen das Chiasma zu, und sind die Vasa nutrientia des Nervenkörpers. Sie sind auch pathologisch wichtig, denn sie sind die Quelle von Exsudaten und Blutungen. Untersucht man auf Querdurchschnitten eines in Chromsäure verhärteten Nervus opticus den Durchmesser des sogenannten Centralcanales, d. h. die Stelle, wo die grossen Gefässe liegen (Fig. 17. b.), so erscheint er selten rund, meistens breit, sein Lumen ist an manchen Stellen wie quer gedrückt; die obere Wand des Canals ist glatt, oben ohne Einbug, die untere dagegen eingekerbt, so dass zwei Ausläufer nach unten gehen.

Ist man so glücklich, den Canal der Länge nach bei Longitudinal-Durchschnitten des Nerven zu öffnen, was sehr selten gelingt, so sieht man, dass derselbe einen ziemlich geraden Verlauf macht, dass seine Höhlung mehr breit als rund und nicht überall gleich ist, und dass sie je mehr nach dem in-

traocularen Ende zu, um so enger wird. Zu Ende der Fötalzeit und wohl auch in dem ersten Lebensjahre habe ich den Gefässcanal am Ende des Sehnerven eine knieförmige Biegung machen sehen. (Decursus geniculatus foetalis Fig. 21 u. 22.) Auf dem intraocularen Ende des Sehnerven liegt die Canalöffnung nicht ganz central und mehr in linearer als in runder Form.

Das scheint uns dafür zu sprechen, dass ein gemeinschaftlicher Canal des Sehnervenkörpers für die Gefässe desselben nicht existirt. Die centrale Arterie und Vene liegen bald näher bald entfernter, in der Mitte des Sehnerven an und von einander. Es hat aber jedes Gefäss für sich seine eigene Scheide; beide zusammen lagern nie in einer und derselben. Man sieht das deutlich auf Segmenten, die sehr verschiedene Durchschnittsformen der Canalgegend wahrnehmen lassen (Fig. 14. 15. 16. 17.) und darthun, dass es sich um mancherlei Varietäten in der gegenseitigen Lagerung der Gefässe in Mitte des Sehnervenkörpers handelt, dass sie aber nicht in einem gemeinschaftlichen Centralcanal lagern. Dass Lateralgefässe aus der Arteria centralis innerhalb des Körpers des optischen Nerven entspringen, habe ich auf Durchschnitten desselben bisweilen gesehen; sie verlieren sich meistens in dem Parenchym des Sehnerven. Wenn sie sehr weit nach vorn im Bereich der Lamina cribrosa oder des Nervenkopfes selbst vom Hauptstamme abgehen, können sie wohl auch in die Choroidea treten und von da aus in die Netzhaut gelangen. Ich habe aber auch öfters beobachtet, dass ein Lateralast den Hauptstamm der Arteria centralis verliess, eine Strecke neben ihm verlief und dann wieder mit ihm sich vereinigte. Auf dem intraocularen Sehnervenkopfe kann man an einem in verdünnter Chromsäure gelegenen Auge, das getrocknet ist, und aus dem man vorher die Choroidea vorsichtig entfernt hat, meistens sehr schön mit einer scharfen Loupe die Eintritts- und Austrittsstellen der Gefässe erkennen. Das intraoculare Ende des Nerven variirt aber sehr an Gestalt. Es gibt Augen, an deren intraocularem Nervenende sich eine Concavität befindet, andere und das ist meistens der Fall, wo dasselbe plan erscheint, ohne dass eine Art Papilla oder Conus vorhanden ist. Diese Stelle erscheint aber wohl auch durch den Austritt der Centralgefässe bisweilen erhaben gebildet; es rührt das aber nicht vom Sehnerven selbst her, weder von seiner Gestalt noch von einer Beweglichkeit desselben. Der Kopf des Sehnerven kann seine Lage nicht ändern. Es ist der

ganze Sehnerv zu fest gelagert, um auf irgend eine Weise aus dieser Lage nach vorn gegen die Bulbocavität hin geschoben oder gehoben werden zu können, aber durch Turgescenz seiner vielen Gefässe auf und in dem intraocularen Ende kann er sich selbst scheinbar heben, wie er durch Säftemangel auch collabirt. Man kann zwar ein Hervortreten des Nervenendes gegen das Foramen sclerae scheinbar etwas befördern, wenn man die Sklera sammt Choroidea so umstülpt, dass das Foramen choroideae opticum concav nach aussen zu stehen kommt; es erscheint dann das Ende des Nerven etwas erhabener, aber ein wirkliches mit Locomotion verbundenes Hervortreten findet nicht statt; man sieht nur die intraoculare Stelle, die früher tief lag, dem beobachtenden Auge dann etwas näher gerückt; ein Hervortreten aus den nächsten Umgebungen ist nicht bemerkbar. Und doch ist eine konische Erhabenheit dort sichtbar. Sie rührt von den Gefässen her.

Will man sich die Anschauung verschaffen, dass die Gefässramificationen, welche auf dem intraocularen Ende des optischen Nerven inmitten des sie umgebenden Bindegewebes unter der Netzhaut liegen, bei eintretender Turgescenz Netzhaut und Bindegewebe über sich erheben und anspannen, und so die eigentliche erhabene Stelle, die sogenannte Papilla nervea bilden, so braucht man nur von einem menschlichen Auge den Fundus sclerae desselben, nach weggenommenem Glaskörper, umzustülpen. Was vorher concav war, wird jetzt convex. Dieses Verfahren, das man ohne alle Verletzung der zarten Membran bei einiger Uebung leicht ausführen kann, lässt auf einem solchen Präparate sehen, dass die dünne deckenartige Membran der Netzhaut an der Stelle, die dem optischen Foramen des Auges entspricht, pyramidal sich erhebt, aber nur auf der Seite, wo die Ein- und Ausmündungsstelle der Gefässe liegt; die andere Seite, wo keine Gefässe liegen, erscheint nicht erhöht (Fig. 13). Man ersieht hieraus, dass die Erhöhungsstelle der Lagerung der Gefässe entspricht. Die bestimmteren Contouren der pyramidalen Erhebung gibt die dünne durchsichtige Deckmembran der Gefässe und der Netzhaut. Es ist sonach das Wahrnehmen einer Papilla optica im lebendigen Auge durch den Augenspiegel nicht ein blosses optisches Phänomen, es ist diese Gestalt eine anatomische Wirklichkeit, die aber nicht von einer pyramidalen Gestaltung (Papilla) des intraocularen Kopfendes des Nervus opticus herrührt, sondern von dem Convolut von Gefässen und von Bindegewebe, das

dort sehr umfangreich ist, tief in dieser Gegend lagert und ziemlich hoch bei der Turgescenz der Gefässe sich erhebt. In manchen Fällen ist die Vena centralis so beschaffen, dass sie eine förmliche Kniebiegung bildet. In dieser Kniebiegung ist die Vene nicht selten erweitert. Ich sah das an einem älteren Spiritus-Präparate sehr deutlich, in dem alles Blut aus den Gefässen verschwunden war; hier waren die Venenwände durchsichtig geworden, und sie lagen so auf der Spitze des Sehnervenkopfes, dass man letztere durch jene hindurch sehen konnte. Hierdurch wurde das hebende und haltende Verhältniss der Gefässe, welches die Netzhaut zum Colliculus machte, recht einleuchtend. Es gelang mir öfters die Gefässverzweigungen von dem intraocularen Ende des Nervus opticus zu entfernen. Ich sah an ihnen eine eigenthümliche Verzweigung und eine eigenthümliche Gestaltung, die in Fig. 10 dargestellt ist. Bei der Loupeuntersuchung zeigten sich vorzüglich auf der Mitte der Gefässe und überhaupt auf den Ramificationen derselben viele Retinalelemente, namentlich radiäre Fasern und Nervenkugeln; diese hingen fest mit den Gefässconvoluten zusammen, und waren ausserdem mit einer Menge fadenförmigen Bindegewebes versehen, das sich beim Trocknen des Präparates noch deutlicher zeigte. Das spricht entschieden für eine sehr tiefe Bettung der Gefässe innerhalb des Retinalparenchyms, wenigstens an einzelnen Stellen. Die Gestalt des arteriös-venösen Gefässconvolutes, das auf und bisweilen bei vielfacher Capillarität auch innerhalb (Fig. 10., 11.) der Deckmembran der Cauda equina des Sehnerven lagert, verdient eine weitere Untersuchung. Dieselbe führt vielleicht, wenn das anatomische Verhältniss genauer eruirt sein wird, zur Erklärung mancherlei noch dunkel gebliebener physiologischer und pathologischer Erfahrungen in der venösen und arteriellen Blutbewegung auf der Netzhaut und auf dem intraocularen Sehnervenende. Ich habe mich bemüht, den Gegenstand anatomisch weiter zu ergründen, es ist mir aber bisher nicht gelungen, zu bestimmten Resultaten zu gelangen. Es ist hier Täuschung so leicht möglich. Man entgeht ihr schwer und sei deshalb vorsichtig. So muss man z. B. sehr genau die Verbindung und Anastomosen der Gefässe des Nervus opticus unterhalb seines intraocularen Endes mit Lateralgefässen der sehnigen Scheide auf der bisherigen Lamina cribrosa und des Skleralfundus im Auge behalten. Ich sah z. B. einmal Folgendes: Die injicirte Arteria centralis lag in der Mitte des Nervus

opticus. Auf einem Längendurchschnitt, der nicht ganz das Centrum getroffen hatte, gewahrte ich deutlich, dass in der Substanz des seitlich durchschnittenen Sehnerven beim Austritt der Arteria centralis mehrere injicirte kleine Capillaren sich dort verzweigten, die jedoch mit der genannten Arterie in keiner Verbindung standen. Ausserdem vermochte ich auch nicht bestimmt die anatomische Varietät der Gefässgestalten und des Gefässverlaufes auf und in dem intraocularen Sehnervenende immer zu bestimmen, so genau sich auch der Typus derselben gewöhnlich darzustellen pflegt. Es ist in dieser Beziehung anatomisch noch Manches genauer zu erörtern, und wäre eine Monographie der Gefässe des Nervus opticus nach anatomischen Untersuchungen eine dankenswerthe Arbeit, an die ich hiedurch jüngere Kräfte verweise. So Wahres seit Michaelis bis auf Donders über diesen Gegenstand gesagt worden ist, es ist doch Vieles nicht klar und sattsam erforscht. Die Angiologie des Sehnerven erwartet anatomisch, physiologisch und semiotisch noch weitere Forscher, aber nicht blos anatomische, sondern auch klinische und ophthalmoskopirende.

Durchschneidet man einen frischen Nervus opticus, den man aus der fibrösen Scheide herauspräparirt hat so, dass man durch einen Längenschnitt das äussere Dritttheil, oder wohl auch die Hälfte des Nervenkörpers entfernt, und lässt man das Segment an der Luft oder in der Wärme trocknen, so rollt es sich sehr bald nach innen zu auf, und es bildet sich eine Rinne aus dem Nervensegmente. Die im Sehnerven nach aussen liegenden Elemente bilden eine membranartige Masse, sind dichter gefügt, während die gegen das Centrum zu liegenden optischen Fasern, mehr vereinzelt und isolirt, mehr selbstständig geformt, als einzelne Nerven auftreten. Im mittleren Theile des Sehnerven, der von dem Gefässcanal gebildet wird, hört die Nervenfaserung in dessen Nachbarschaft gänzlich auf. Die Lagerung der optischen Nervenfasern selbst ist dabei eigenthümlich, es gehen deren mehrere eine Strecke neben einander, vereinigen sich pyramidal, um sich dann zu weiten, von einander liegenden Gruppen wieder von einander zu entfernen. Solche Gruppen sind von membranösen Hüllen umgeben; diese Hüllen bilden Längensäcke, die spitz zu beiden Seiten endigen und in der Mitte dicker sind. Abtheilungen der Art legen sich dicht in einander, und lassen keine Intervalle. In ihnen ruhen die eigentlichen Sehnervenfasern, die

in ihrem Verlaufe gleichmässig dick erscheinen und von Achsencylindern umgeben sind; ihr Verlauf ist ein mehr wellenförmiger als gerader. Aus frischen optischen Nerven lässt sich auf Durchschnitten aus den Nervensäcken eine weissbreiige Masse herausdrücken, die bei der mikroskopischen Untersuchung als Nervenkugeln erscheint. Untersucht man hierauf einen solchen an Nervenmasse leeren Sehnerven auf Längensegmenten, so tritt dann die Form und der Verlauf der optischen Fasern deutlich hervor; dasselbe geschieht mit der Gestalt der Hüllen des Nerven, wenn man sie in Wasser aufquellen lässt. Bei fast allen pathologischen Veränderungen des Nervus opticus verschwinden mehr oder weniger diese membranösen Umgebungen, oder sie verfallen in Verdickungen und dienen zu Ablagerungen fester pathologischer Bestandtheile.

Figuren - Erklärung.

Die folgenden Figuren sind alle durch die Loupe vergrössert gezeichnet, die natürliche Grösse ist genau mit dem Cirkel gemessen, in Linearzeichnung den einzelnen Darstellungen, wo es nöthig erschien, beigegeben. Es sind meistens Durchschnitts-Darstellungen der Skleralvereinigung vom Fundus dieser Membran mit der fibrösen Scheide des Nervus opticus. Man sieht an allen Figuren in *a a* die äussere stärkere, die fibröse Opticusscheide, und in *b b* den Fundus sclerae, auf dem Durchschnitt, in *c c* die innere dünnere Scheide des Nervus opticus des Neurilema proprium, in *d* den durchschnittenen optischen Nerven abwärts, d steht gewöhnlich dem auf dem Durchschnitte befindlichen Gefässcanal nahe; und in *e* dessen Kopf; um die Zeichnung nicht undeutlich zu machen, ist der Buchstabe e über den Kopf des Nerven heraus und über den Durchschnitt der Retina, die ihn deckt, gesetzt worden. *f f* ist die Choroidea und *g g* die Netzhaut auf ihren Durchschnitten dargestellt.

Fig. 1. Durch die Loupe vergrössert gezeichnete Ansicht des Durchschnittes eines Skleralfundus von einem menschlichen Auge an der Vereinigungsstelle mit der fibrösen Scheide des Nervus opticus.

aa Durchschnittene fibröse Scheide des Nervus opticus an und innerhalb seiner Verbindungsstelle mit dem Fundus sklerae (*bb*). Die Scheide ist nicht gleichmässig dick an allen Stellen des Durchschnittes. Neben der durchschnittenen Sehnenscheide liegt nach oben, zu beiden Seiten, in *ff* die Sklera, deren Faserzüge gerade auf die Sehnervenscheide des Nervus opticus

fallen (*bb*) und dort endigen, an einzelnen Stellen aber sich biegen und an die äussere Schicht der Sehnervenscheide (*cc*) gehen. In der Scheide *c c* liegt das Segment eines Sehnerven, und zeigt in *d* einen Segmenttheil des Canales für die Gefässe, und in *c* den Uebergang der optischen Fasern in die Netzhaut, die auf der Choroidea, die man in *gg* im Durchschnitte sieht, sich ausbreitet. Der in Fasern geschehende Uebergang des Sehnerven in die Netzhaut ist an den Seitentheilen der Cauda equina immer am deutlichsten zu sehen, weniger gegen die Mitte hin in der Gegend des Gefässcanales. Es ist hier ein seitliches Segment des Sehnerven dargestellt. Es steht die fibröse Scheide (*aa*) sehr weit von diesem (*d*) ab, weil das Präparat, während es gezeichnet wurde, trocknete. Es finden sich an dieser Stelle (*cc*) sehr viele Bindegewebefäden, die, wenn das Präparat zu trocknen anfängt, sichtbarer zu werden pflegten, zwischen der inneren Fläche der sehnigen Scheide des Sehnerven *aa*, und der äusseren Fläche des Sehnervenneurilems *cc*. Im Zwischenraume zwischen *a* und *c* auf beiden Seiten liegt an diesen Stellen reichliches Bindegewebe. Rechts nach unten ist das Präparat in natürlicher Grösse in 1. *a* linear dargestellt.

Fig. 1. *b.* Durchschnitt eines Schöpsenauges im Fundus sclerae. Der Sehnerv tritt in schräger Richtung in die Sklera; er endigt stumpf mit Andeutung einer Concavität (*e*). Man sieht auf der Vereinigungsstelle des stumpfen Endes desselben mit der Retina (*e*), dass sich zwischen die einzelnen optischen Fasern, die vom intraocularen Sehnerven-Ende geschlängelt zur Retina gehen, und eine Gitterreihe bilden, schwarzes Pigment in grösserer Menge gelagert hat, das an der hinteren Seite der Sklera, Choroidea, an der inneren Seite der um das Foramen opticum, und an der inneren Seite der sehnigen Scheide (dicht an dem genannten Foramen) des Nervus opticus, und auch um das Kopfende des Nervus opticus herum, im Thierauge zu liegen pflegt. An der Vereinigungsstelle der Sehnenscheide mit der Sklera *bb* liegen einzelne Fettklumpen, vorn auf der rechten Seite sieht man in der sehnigen Scheide ein durchschnittenes venöses Gefäss. Gegen das Kopfende zu, sieht man im Nervus opticus die büschelförmige Bildung der einzelnen optischen Nervenfasern, (Cauda equina nervi optici). Diese Bildung sieht man noch deutlicher im Ochsenauge, von dem *Fig.* 1. *c* einen Fundus-Durchschnitt zeigt.

Fig. 1. *c. ab.ab.* Verbindungsstelle von der sehnigen Scheide des Nervus opticus mit dem Skleralfundus, in dessen Segmente man auf beiden Seiten die Lumina durchschnittener Venen sieht. *e d* zeigt sehr deutlich auf einem Segment des optischen Nerven dicht an der intraocularen Stelle desselben, die concav ist, die Gestaltung der Cauda equina d. h. die büschelförmige Formirung der optischen Nerven vor ihrer Verbindung mit der Netzhaut.

Fig. 2. Durch die Loupe gezeichnete Darstellung eines horizontalen Durchschnittes, welcher durch die Mitte des Scleralfundus unmittelbar beim Uebergang des Parenchyms der Sklera auf die innere die Intra-Ocular-Fläche desselben, geführt ward, also sehr hoch oben. Dort in der Mitte der Figur nähern sich in *ab* die Faserzüge der beiden Skleralseiten *cc*, die den fötalen Skleralspalt bildeten, einander, vereinigen sich aber nicht durch geradliniges, sondern durch ein in spitzem Winkel geschehendes gegenseitiges Ineinanderübergehen (Raphe sclerae.) Es war diese Bildung in der Sklera des Erwachsenen so viel mir bekannt ist, bisher nicht beachtet. Man sieht hieraus, dass sich im ganz vollendeten Auge doch nicht immer



Verlag v. K. André in Prag

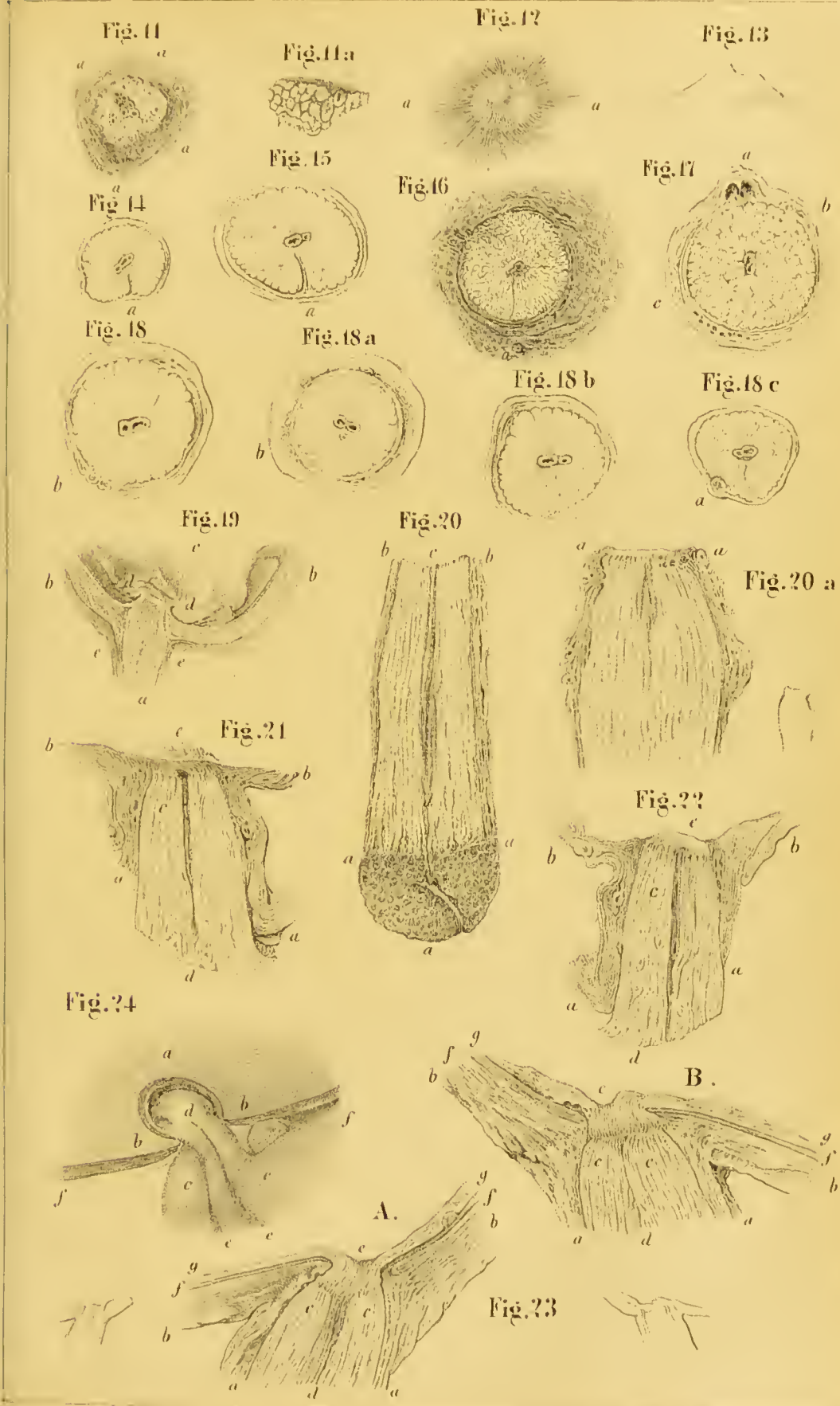

W. Krantz Dresden gez. Verlag v. K. André in Prag. Steindr. v. Lith. Inst. Prag

jede Spur der fötalen Spalte in den Membranen ganz verbirgt. Es gehört zur Beobachtung derselben in Sklera, Choroidea und Retina eine gewisse Uebung und eine tiefere Kenntniss des Vorganges des Spaltschlusses des Fötalauges (vrgl. Enw. des Auges Taf. 2 und 3, und die Erklärungen dazu, so wie den letzten Abschnitt in dem genannten Buche, über die Bildungsgesetze des Auges, namentlich über die Bedeutung des Augenfötalspaltes.)

Fig. 3. Eine Fig. 2. ähnliche anatomische Darstellung durch die Loupe vergrössert gezeichnet. Der Unterschied von der Darstellung in *Fig.* 2 ist der, dass der horizontale Durchschnitt durch die Sklera etwas weniger tief im Fundus der Skleramasse geführt worden ist als dort, also mehr in der äusseren Schicht. Man sieht deshalb keinen horizontalen Durchschnitt des intraskleralen Endes der sehnigen Scheide, weil der Durchschnitt bis in diese Tiefe des Skleralfundus nicht drang. Der dicht hinter seinem intraskleralen Ende innerhalb der Cauda equina durchschnittene Sehnerv *(c)* sitzt an dem Foramen opticum sclerae ohne sehnige Scheide des Opticus, die bis hierher sich nicht erstreckt, und nur mit seiner eigenen sehr dünnen Hülle, die kaum sichtbar ist (Neurilema proprium), umgeben. Auf seinem Durchschnitte sind links zwei durchschnittene Gefäss-Lumina in einiger Entfernung von einander und dann rechts (dicht am Rande) das Lumen ein durchschnittenen Gefäss zu sehen, In diesem Präparate ist also kein Gesammtcanal für alle Gefässe vorhanden; diese verzweigen sich vielmehr trichotomisch im obern Ende des Nervus opticus. In *b* sieht man die Raphe der Sklera; es ist dies die Stelle, wo früher der fötale Skleralspalt lag; er hat sich hier in seinen Rändern vereinigt, es ist aber eine linienförmige Narbe dort geblieben, an den die von beiden Seiten kommenden Faserzüge *(aa)* auf sich einbiegend fein endigen und sich vereinigen *(b)*. Diese linienförmige Narbe hat ein structurloses Gewebe von gleicher Farbe mit der Sklera. Sie beginnt schmal mit einer kleinen Einkerbung im Rande des Foramen opticum sclerae, und geht dann breiter werdend im Grunde der Sklera fort nach vorn (*b*). Ich konnte sie aber nur so weit in dem Skleralparenchym verfolgen, als dieses angeschnitten war; auf der äusseren Schnittfläche, der unversehrten Sklera, war sie nicht zu sehen. Dasselbe Phänomen erschien auf der Schnittfläche des abgetragenen Stückes vom Skleralfundus. Man darf die Mühe nicht scheuen, zur Auffindung der Skleralraphe im Auge des Erwachsenen, viele Augen zu untersuchen. Nicht in jeder Sklera findet man den Rest aus der Fötalzeit. Dieser Fund steht mit Erfolg nur an solchen Augen zu erwarten, welche in verdünnter Chromsäure gelegen haben.

Fig. 4. Durchschnitt durch den Fundus sclerae von der intraocularen Seite der Sklera entfernter, mehr nach aussen zu gemacht als in den Figuren 2 und 3, so dass der Durchschnitt die Stelle traf, wo die sehnig Scheide des optischen Nerven mit ihrer inneren Seite in den Fundus der Sklera eindringt (*Fig.* 1. *bb*); *ddd* Fundus sclerae durchschnitten. *ccc* Quer-Durchschnitt des obersten Endes der sehnigen Scheide des Nervus opticus wo er im Fundus sclerae liegt. *a* Lumen eines durchschnittenen Gefässes des Skleralfundus; innerhalb des durchschnittenen Endes der fibrösen Scheide des Nervus opticus (*ccc*) liegt der dicht hinter seiner intraocularen Endigung innerhalb der Cauda equina durchschnittene Kopf des Sehnerven als Segment. In ihrer Mitte im gemeinschaftlichen Gefässcanal sieht man zwei

Lumina durchschnittener Gefässe. Der Rand der Sehnervenscheide (Neurilema proprium), die hier sehr dünn ist, ist nicht glatt, sondern eingekerbt durch die dort stattfindende Theilung in optische Fasern, Cauda equina (vergl. *Fig.* 11. *a* u. *b*.). Der Sehnerv ist in diesem Präparate nicht eng umschlossen von der sehnigen Scheide, wie das normal ist; es hat sich ein Zwischenraum zwischen der fibrösen Scheide *ccc* und ihm gebildet, und zwar durch Austrocknen des Präparates. Der durch das Trocknen entstandene künstliche Zwischenraum ist ausgefüllt von Fäden trockenen Bindegewebes. In nicht getrocknetem Zustande liegt die äussere Fläche des Sehnervenneurilems dicht an der inneren Fläche der fibrösen Sehnervenscheide. In diesem Zwischenraume entstehen oft gelatinöse Absonderungen, und ist derselbe für die Pathologie bemerkenswerth. Der Durchschnitt der fibrösen Scheide des Nervus opticus (*ccc*) ist durch das Trocknen aus seiner runden Gestalt in eine mehr längliche umgeändert, mit Einkerbungen an einzelnen Stellen.

Fig. 4. *b*. (Chromsäure-Präparat). Durch die Loupe vergrössert gezeichneter (die natürliche Grösse ist rechts nach oben dargestellt) Durchschnitt der fibrösen Scheide des Nervus opticus *aa*, da wo sie auf den Fundus sclerae *bb* tritt. Diese Durchschnittsdarstellung ist der grössere Theil des Segmentes, der kleinere ist entfernt. Man sieht in die Cavität der Sehnenscheide hinein. Da wo diese an die hintere Seite des Foramen sclerae (*d*) sich anlegt, sieht man circuläre Bildungen von Bindegewebe (die für uns falsche Lamina cribrosa). Unter ihr liegt das obere Stück des Sehnerven, der hier abgebrochen ist, da in Chromsäure-Präparaten derselbe spröde wird (Cauda equina). Man sieht die auf dem Segment abgerissenen einzelnen optischen Fasern, und in der Mitte das Lumen eines abgerissenen Gefässes; *cdc* bezeichnen das Segment des durchschnittenen Skleralfundus.

Fig. 5. Diese Figur gibt eine durch die Loupe vergrösserte Darstellung des Präparates eines menschlichen, in Chromsäure gelegenen Auges. Man sieht in *a* den Kopftheil des optischen Nerven, der aus seiner sehnigen Scheide (*bb*) und aus seiner Retinalverbindung gelöst und herausgehoben und umgekehrt dargestellt ist. Derselbe (*dd*) ist auf der obern Fläche, die früher intraocular, jetzt frei liegt, concav; man sieht auf ihr die Deckmembran, und in ihr optische Fasern, die einzeln in den Foraminibus der Deckmembran (Lamina cribrosa) liegen. Nicht ganz im Centrum der Deckmembran lagern zwei Lumina abgerissener Centralgefässe; zwischen (*dd*) zur Seite abwärts vom Sehnerven auf dessen eigener Scheide (Neurilema proprium) (*dd*) liegt die circuläre Deckmembran. Die Grenze der hier durchschnittenen Sklera ist in *cc*, auf der die jetzt leeren Wände (*bb*) der länglich durchschnittenen sehnigen Scheide des Nervus opticus stehen. Auf der inneren Seite der leeren sehnigen Scheide des Nervus opticus gewahrt man gegen die Scleralverbindung zu eine Lagerung von Bindegewebe, das eine mehr längliche Faserzeichnung hat (*c*) und auf dem viele Vascularitäten, die Quelle pathologischer Absonderungen, zu sehen sind, die an diesem Orte oft vorkommen. Diese Stelle führt bei fast allen modernen anatomischen Schriftstellern den Namen Lamina cribrosa, siebförmige Membran, den wir aber der intraocularen Fläche des Sehnervenkopfes, wo die optischen Fasern hervortreten, vindiciren, während wir diesem Theil den Namen Cauda equina nervi optici geben. Der Gegenstand ist weiter illustrirt in der *Fig.* 5 *a*. In *f* sieht man eine Rima immissoria,

d. h. eine Einbiegung des Neurilema proprium auf sich selbst durch welche die Gefässe in den Körper des Sehnerven treten.

Fig. 5 *a.* Ein zweiter kranker optischer Nervenkopf nach Wegnahme des Centralgefässconvolutes, vergrössert durch die Loupe dargestellt. Man sieht den intraocularen Nervenkopf tief liegen innerhalb des Foramen opticum choroideae, an dessen rechter Seite fadenförmige Exsudate liegen: den Nervenkopf sieht man concav sich darstellen. In der Mitte an dessen Concavität gewahrt man zwei grosse, am Ende des Canals durchschnittene Gefässlumina. Die abgerissenen pathologisch verdickten optischen Fasern ragen aus ihren Foraminibus hervor und sind stärker als im normalen Zustand. Sie bilden eine, jedoch nicht ganz regelmässige kreisförmige Lagerung um die Gefässe, sie sind hie und dort zweifach hinter einander gruppirt. Der Ausgang des Gefässcanals ist nicht ganz central gelegen. Die untere Figur ist die Darstellung des Präparats in natürlicher Grösse.

Fig. 7 *a b.* Darstellung (in natürlicher Grösse) des Foramen opticum choroideae eines menschlichen durch Chromsäure präparirten Auges von der hinteren innern Seite, mit der diese Membran auf der Sklera gelegen hat. Die Membran ist am Rande der Oeffnung nicht dicker als an andern Stellen, auch ist dort nicht vermehrtes Pigment abgesondert, die Gefässe sind dagegen doch bedeutend zahlreicher als anderwärts. Dasselbe Foramen opticum choroideae von der inneren Seite gesehen *(b)*, da wo die Choroidea an der hinteren Fläche der Retina liegt.

Fig. 8. Darstellung (in natürlicher Grösse) eines Foramen sclerae opticum, von der einen Skleralseite gesehen.

Fig. 9. Durch die Loupe gezeichnete vergrösserte Ansicht des intraocularen Theiles des Kopfes eines Nervus opticus, der grösstentheils aus der Sehnervenscheide herauspräparirt und dann durch wiederholte Drehungen aus seiner Verbindung mit dem Rande des Foramen opticum sclerae entfernt wurde. Man sieht den grössten Theil *(a a)* des Randes des Foramen sclerae mit seinen zerrissenen Theilen *b* sitzen geblieben an dem Rande des intraocularen Theiles des Nervus opticus. Derselbe ist concav, und man gewahrt auf ihm einzelne Stellen, die dünn und halbdurchsichtig sind, und die Austrittstellen (Foramina laminae cribrosae) für die optischen Fasern bilden. Es sind die Ränder der Foramina nicht so deutlich an normalen Präparaten zu sehen, wie an pathologischen (vergl. *Fig.* 5. *a.*) Die Centralgefässe sind entfernt. Wir nennen diese obere Membran des Nervenkopfes Lamina cribrosa wegen ihrer Aehnlichkeit mit einem Siebe, wie oben gesagt wurde.

Fig. 10. Durch die Loupe vergrössert gezeichnete Darstellung des Gefässconvolutes, das von Bindegewebe umgeben auf und innerhalb des intraocularen Nervenkopfes liegt. Dasselbe ist von letzterem getrennt; die nach unten liegenden Gefässverzweigungen sind durchschnitten. Man sieht in *a* ein Stückchen Netzhaut, das auf der nach links gelegenen Vascularausbreitung sitzen blieb, als dieselbe aus dem Netzhautparenchym, in dem sie lag, herauspräparirt wurde, und in *b* ist eine Gefässausbreitung zu sehen, an der an vielen Stellen Bindegewebsfasern in grosser Menge hafteten; nach unten in *c c c c* sind die abgetrennten und durchschnittenen Gefässlumina. Man bekommt durch diese Abbildung eine naturgemässe Vorstellung von der vielfach verzweigten Vascularität der Centralgefässe auf und in dem intraocularen Ende des Nervus opticus, und von der tiefen

Bettung derselben inzwischen einer grossen Menge von Bindegewebe auf dem Kopfe des Sehnerven, und in und unter der Ausbreitung der Netzhaut. In dem vorliegenden Falle ist ein ähnliches Verhältniss vorhanden, wie in *Fig.* 3. Es treten nämlich die Gefässe aus dem intraocularen Ende des Sehnerven nicht aus dem gemeinschaftlichen Gefässcanal zusammen heraus, sondern getrennt von einander an verschiedenen Stellen. Was in *Fig.* 3 auf dem Durchschnitte des optischen Nerven dargestellt ist, erscheint hier in der Seitenansicht. In *d* ist das Gefässconvolut in natürlicher Grösse dargestellt.

Fig. 11. Zeigt einen Durchschnitt des obersten Endes des Sehnerven, also der Cauda equina, wie wir diesen Theil nennen, sammt der fibrösen Scheide desselben in *a a a a.* Der Durchschnitt geschah dicht unter der Lamina cribrosa (nostra). Der Sehnerve liegt an der inneren Fläche der letzteren dicht an, zeigt die Einbiegung und die Trennung seiner Gesammtmasse in die einzelnen Sehnervenfasern (Cauda equina). Auf ihrem Durchschnitte sieht man acht Lumina durchschnittener Gefässe; sie gehören dem Gefässconvolut an, das in *Fig.* 10 abgebildet ist, und zeigen dessen tiefere Lagerung in der Cauda equina, und die vielfache Verzweigung desselben auf und in dem intraocularen Sehnerventheil, und in dem auf demselben angehäuften Bindegewebe. Auch dieses Präparat gehört zu den Fällen von grosser Vascularität, die in *Fig.* 3 und 10 dargestellt wurden.

Fig. 11 *a.* Gibt eine durch eine stark vergrössernde Loupe gewonnene Ansicht eines lateralen Segmenttheiles der Cauda equina nervi optici. Man sieht, wie die einzelnen Abtheilungen des Sehnerven, die den Uebergang desselben in die optischen Nervenfasern bilden, durch Längenabschnürung entstehen. Die obere Seite ist der Rand der Cauda equina, die untere die gegen die Mitte und sonach gegen den Gefässcanal hin gelagerte Partie des Sehnervensegmentes.

Fig. 12. Durch die Loupe vergrösserte Darstellung eines intraocular sichtbaren Sehnervenkopfes sammt seinen in diesem Falle blutleeren Gefässramificationen, über welche die dünnste oberste Schichte der Retina ausgebreitet liegt, und wodurch eine pyramidale Erhebung an dieser Stelle geschieht. Man sieht seitlich, durch die sehr dünne oberste Membranschicht, die optischen Fasern von dem intraocularen Nervenkopf zur Netzhaut treten (*a a*). Die Figur nach rechts und unten ist die Darstellung in natürlicher Grösse.

Fig. 13 gibt eine seitliche Ansicht der durch die (hier blutleeren) Gefässe geschehenen pyramidalen Erhebung der obersten feinsten Membranschicht der Netzhaut auf dem intraocularen Ende des Sehnerven. Die Höhe ist hier zweigipflich, was von den verschiedenen Erhebungen herrührt, die das auf und in dem intraocularen Ende des Sehnerven liegende Gefässconvolut (*Fig.* 10) bildet.

Fig. 14. 15. 16. Durch die Loupe gezeichnete Segmentdarstellungen des optischen Nerven dicht hinter dem intraocularen Ende desselben veranstaltet. — *Fig.* 14. Nach oben runde, nach unten mehr abgeflachte, durch die Loupe gezeichnete Segmentdarstellung des Nervus opticus, nicht sehr entfernt von dessen intraocularem Ende. Man sieht in *a* die Rima emissoria vasorum, die hier nicht sehr tief dringt. In der Mitte sieht man die Durchschnittsfläche des Sehnervencanals und in ihm drei Lumina durchschnittener Gefässe.

Fig. 15. Segmentdarstellung des Nervus opticus entfernter vom Auge veranstaltet und durch die Loupe gezeichnet. In *a* ist die Rima emissoria vasorum, die hier bis fast zum Canal des Sehnerven sich erstreckt, zu sehen. In der Mitte der Durchschnittsfläche des Canals und in ihr die Lumina zweier durchschnittener Gefässe.

Fig. 16. Durchschnitt des Sehnerven, nicht sehr entfernt hinter dem intraocularen Ende durch die Loupe gezeichnet. Man sieht den Durchschnitt der sehnigen Scheide und in der Mitte das Sehnervensegment, welches in *a* eine bis zum Canal gehende Rima emissoria zeigt. Es sind durchschnittene Gefässlumina im Canal zu sehen; ausserdem sieht man auf dem Durchschnitt, dass die Sehnervenmasse überall sich in einzelne Nervenfasern abgeschnürt hat, was namentlich an den Seiten bemerkbar ist. Es liegt hier ein Segment der Cauda equina vor.

Fig. 17. Durch die Loupe gezeichnetes Segment einer Cauda equina des Nervus opticus, nicht sehr entfernt von dem intraocularen Ende desselben. Das Segment ist zunächst vom Neurilem umschlossen, man sieht auf ihm die Theilung in die optischen Fasern und doch auch eine Zusammenhangsmasse derselben wie Gyri. — *a.* Eine doppelte Ausbuchtung, wahrscheinlich Durchschnitte venöser Gefässe der fibrösen Scheide. *b.* Durchschnittene Gefässlumina, die auf dem Neurilem liegen. *c.* Eben solche in grösserer Menge auf der anderen Seite des Neurilems.

Fig. 18. Durch die Loupe gezeichnetes Segment eines optischen Nerven vom Auge entfernter als das Segment in *Fig.* 17. Man sieht den Durchschnitt der fibrösen Scheide und des Neurilems des Nerven; auf dem Nervensegment selbst seitlich die Andeutung zur Abschnürung der einzelnen optischen Fasern. Zwischen der äusseren Fläche des Neurilems und der inneren der fibrösen Scheide in *a* und *b* durchschnittene Gefässstämme in geringer (*a*) und in grösserer (*b*) Menge.

Fig. 18. *a.* 18. *b.* 18 *c.* Diese drei Figuren zeigen Segmente des menschlichen Sehnerven, alle aus der Gegend der Cauda equina. Sie haben jede eine andere Segmentgestalt. *Fig.* 18 *a.* Dieses Segment zeigt den Durchschnitt der fibrösen Scheide, des Neurilems und des Nerven selbst. Man sieht zwischen der fibrösen Scheide und dem Neurilem viele durchschnittene Gefässe. Im Nervenkörpersegment lagern in der Mitte zwei neben einander liegende Gefässe, an denen das eine stärker als das andere ist; unter denselben lagert ein kleines dünnes Gefäss. An den Seitentheilen zeigen sich Andeutungen von Formirung der optischen Fasern durch Abschnürung.

Fig. 18. *b.* Ein ähnliches Präparat. Die in der Mitte lagernden drei Gefässe zeigen einen breiten Durchmesser, die seitliche Einkerbung im Nervenkörper ist stärker angedeutet als in *Fig.* 18 *a.*

Fig. 18 *c.* Das Segment eines optischen Nerven mit zwei Gefässen in der Mitte und einem durchschnittenen venösen Sinus in *a.*

Fig. 19. Das durch die Loupe vergrössert gezeichnete Segment eines Skleralfundus aus einem etwa fünfmonatlichen menschlichen Fötalauge, das in verdünnter Chromsäure gelegen hat. *a* Segment des proportionell sehr dicken Nervus opticus, in dessen Mitte ein Theil des hier angeschnittenen Gefässcanals zu sehen ist. Der Kopf des fötalen Sehnerven steht sehr hoch oben in die Cavität des Bulbus hineinragend und liegt in dem Spalt der Fötalretina *d d.* *c* ist der Glaskörper. Die fibröse Scheide des

Sehnerven ist sehr dünn, dagegen der Sehnervenkörper auf seinem Kopfe eine nabelartige Beschaffenheit hat, und in seinem obersten Theile kolbig, abwärts sehr dünn, geformt ist. Der Sehnervenkörper hat eine fötale Gestalt.

Fig. 20. Sehr vergrössert durch die Loupe dargestelltes longitudinales Sehnervensegment. Der Sehnervenkörper ist aus der fibrösen Scheide herausgenommen und nur von seinem Neurilem umgeben. Er ist ziemlich entfernt von dem Augengrunde durchschnitten, in *a a a* und in *a b*, *a b* erscheint die quere Durchschnittsfläche des unteren halben Theiles des Sehnerven; der longitudinale Schnitt ist durch die Mitte geführt, und hat den Canal in *d c* eröffnet, dessen obere Hälfte zu Tage liegt. *b c b* zeigt das Augenende des Sehnerven concav, in dessen Mitte *c* der Canal intraocular endigt. Von ihm sind alle Gefässramificationen entfernt worden. Der Canal hat in seiner Mitte längs seines Verlaufes eine Leiste, wodurch er hier enger als zu den beiden Seiten erscheint und wodurch er wie in zwei Längenkammern getheilt wird, was in der Durchschnittszeichnung *Fig.* 17 *a* mehr zu Tage tritt. Das ist der Grund, warum er auf dem Durchschnitt zu beiden Seiten breiter als in der Mitte ist. Auf dem durch Querdurchschnitt gewonnenen halben Segment *a a a* sieht man die einzelnen Nervenfasern des Sehnerven von ihrem Neurilem umgeben; diese, die Hüllen stehen mehr hervor als die eigentliche Nervensubstanz, die eingetrocknet ist und sich in die durchschnittenen Hüllen zurückgezogen hat.

Fig. 20 *a.* Der Kopf eines Nervus opticus, der auf seiner obersten Stelle concav ist, durch die Loupe vergrössert gezeichnet. Zur Seite auf der Scheide lagert eine dünne schmale Membran, die canellirt ist. Bisweilen gehen von dieser Stelle zu der gegenüberliegenden inneren Fläche der sehnigen Scheide Bindegewebefäden, die ähnlich geformt sind, oder es ist auch diese Stelle canellirt (*Fig.* 4).

Fig. 21 und 22. Durch die Loupe vergrössert gezeichnete Segmente des Nervus opticus und eines Theiles des Skleralgrundes eines neugebornen Kindes. Die Buchstabenerklärung gilt für beide Figuren; *a a* fibröse Scheide. *b b.* Skleralgrund. *d.* Segment des Nervus opticus. *c.* Intraoculares Ende des hochstehenden Nervus opticus. In *d c* sieht man in beiden Figuren 21 und 22 den Gefässcanal, der auf dem intraocularen Ende (*c c*) eine Kniebiegung macht, die unter *Fig.* 22 vergrössert dargestellt ist. Höchstwahrscheinlich gehört dieser Finis geniculatus einer Entwicklungsperiode des Kindesauges an; bei fortschreitender Entwicklung des kindlichen Augengrundes tritt der jetzt hoch und im Fötus noch höher (*Fig.* 19) stehende Sehnervenkopf tiefer herab, vergrössert sich wohl auch, wobei das knieförmige Ende des Sehnervencanals eine mehr gerade Richtung erhält.

Fig. 23. *A* u. *B.* Man sieht die zwei vergrössert dargestellten Längen-Durchschnittsflächen des hinteren Segmentes eines Menschenauges, das in Weingeist gelegen hat. Unter den vergrössert dargestellten Figuren befinden sich Contourzeichnungen von natürlicher Grösse. *Fig. A* u. *B.* (In beiden Figuren bedeutet die Buchstabenerklärung dasselbe). *a a b b* Segmentfläche der fibrösen Scheide des Sehnerven und des Skleralgrundes. Die fibröse Scheide und der Skleralgrund sind durch die Einwirkung des Weingeistes eingeschrumpft, *g g* Durchschnittsfläche der Retina, die auf der durchgeschnittenen Choroidea *f f* lagert und in *c* die Einbiegungsstelle (Umbilicus, Infundibulum retinae) der Netzhaut, welche gegen das intra-

oculare Ende des Sehnerven *c c* hin reicht. Zwischen *c c* abwärts zu *d* befindet sich der Längendurchschnitt des Centralcanals des Sehnerven. Zwischen *e* u. *c c* ist eine starke Querlinie sichtbar, es ist das die Vereinigungsstelle des hinteren Theiles der Netzhaut (Tuberculum retinae) mit der Lamina cribrosa des intraocularen Sehnervenendes. Ich habe bisher an keinem menschlichen Auge das Infundibulum und Tuberculum retinae so ausgebildet gefunden, d. h. in solcher grosser Ausbreitung wie hier (*e c c*), und ich habe deshalb diese Abbildung hier beigefügt, weil sie die Zusammenhangsstelle der Netzhaut mit dem intraocularen Sehnervenende ausnahmsweise sehr verdeutlicht; jener ist wegen der Kürze und Dünnheit der Netzhaut vom Infundibulum bis zum Tuberculum in den meisten menschlichen Augen bei der grossen Zartheit des Gegenstandes sehr schwer darzustellen, es gelingt das nur ausnahmsweise einmal, und das ist hier der Fall. Ich muss es unbestimmt lassen, ob hier etwas Pathologisches vorliegt.

Fig. 24. Man sieht in *a b b* die innere Fläche der Choroidea, von der die Retina *c c c* abgezogen ist; *a b b* ist das Foramen choroideae opticum, das in *b b* durch einen Schnitt, der sie und die Sklera zusammen beide durchschneidend getroffen hat, in seinem Kreise etwas geöffnet ist. In dem Foramen choroideae opticum liegt der hintere Theil der Netzhaut, der hier eine Art Knospe, Tuberculum *d* bildet, die in Falten *e e* in den mehr centralen Theil übergeht. Die Netzhaut ist aus dem Foramen choroideae opticum herausgenommen, und zur Seite gelegt, um das Tuberculum retinae (*d*) zu sehen, das hier mit dem intraocularen Ende des Sehnerven durch den Eintritt der optischen Fasern verbunden ist. Die Zeichnung ist etwas plump, aber deutlich und naturgetreu.

Mikroskopischer Befund eines Geschwüres am oberen Augenlide.

Mitgetheilt von Dr. Ed. Kirsch aus Wiesbaden.

Auf der ophthalmologischen Klinik des Prof. Hasner v. Artha wurde Mitte December vorigen Jahres ein Geschwür am oberen Augenlide, nachdem es als Epitheliom diagnosticirt worden war, excidirt; die histologische Untersuchung desselben gab jedoch einen so merkwürdigen Befund, dass es der Mühe lohnen dürfte, eine ausführlichere Beschreibung hiervon mitzutheilen.

Das Geschwür sass am linken oberen Augenlide eines 56-jährigen Patienten, hatte vor 2 Jahren als ein kleines Knötchen begonnen und jetzt eine solche Ausdehnung erreicht, dass es die oberen drei Viertheile des ganzen Lides in seinen Bereich gezogen hatte; Periost und Knochen des Margo orbitalis waren frei geblieben. Der Geschwürsgrund war von gelbem Eiter bedeckt, aus dem verschieden grosse succulente Wärzchen hervorragten, die bei Berührung leicht bluteten und nach Abspülung des Eiters $^1/_6$—$^1/_3$‴ hoch und $^1/_{12}$—1‴ breit erschienen. — Die zackig sinuösen und verdickten Ränder hatten ihre Epidermis nicht verloren und zeigten eine nur schwache Injection. — Das Geschwür wurde nach der Excision im frischen Zustande untersucht, und später, um über die topographischen Verhältnisse ins Klare zu kommen, zahlreiche Durchschnitte des trockenen Präparates angefertigt, deren Bilder zunächst mit Bezug auf die beigelegten Zeichnungen beschrieben werden sollen.

In der obersten Schichte des Geschwürsrandes zeigte das mikroskopische Bild Epidermoidalzellen von 0,02 bis 0,09 Mm. Grösse, oft keulen- oder spindelförmig, bald Pflaster- oder Cylinderepithel ähnlich, kurz von den verschiedensten Formen und zum grossen Theil mit einem einfachen Kern versehen, aber in der Mehrzahl dadurch ausgezeichnet, dass sie theils eine moleculäre Trübung, theils eine partielle oder auch totale feinkörnige Verfettung und Fettinfiltration in Tropfenform zeigten, während andere mehrkernig erschienen und einige selbst einen ganzen Haufen von Kernen einschlossen. Zwischen die-

sen Elementen lagen hier und da eine, seltener mehrere, durch Hydrops oder Verfettung, oder durch Colloidmetamorphose ihrer Kerne aufgeblähte Zellen, um welche sich dann andere, wohl durch den Druck verschmälerte Zellen concentrisch so anlagerten, dass das ganze einen Areolus vorstellte, der in einem fibrillären Stroma eingebettet zu sein schien, das aber nur durch die auf ihre Kanten gestellten Epidermoidalgebilde hergestellt wurde. — Bruträume und Zellennester.

Einen ganz anderen Anblick gewährte der *Grund des Geschwüres*, namentlich jene oben erwähnten warzigen Erhebungen in demselben. Daselbst präsentirten sich neben reichlichen Eiterzellen runde, scharf contourirte Gebilde von 0,01—0,03 Mm. Grösse, meist einkernig, häufig molecülär getrübt, an anderen Stellen geschrumpfte und den rauh contourirten Elementen tuberculisirender Massen ähnliche Körperchen, — dann in geringerer Anzahl als die früheren stäbchenförmige Zellen, ebenfalls meist einkernig und von 0,009 bis 0,02 Mm. Grösse, — spindelförmige Zellen, oft bis zu 0,08 Mm. Grösse, — kurz fast alle die Elemente und in der Anordnung, wie sie uns bei der Untersuchung eines zelligen Sarkoms vor Augen kommen.

Als ich darauf einen *verticalen Durchschnitt* untersuchte, um mich über die topographischen Verhältnisse des Geschwürsgrundes ins Klare zu setzen, war ich ganz überrascht, denselben von *soliden Zellcylindern* gebildet zu sehen, deren specielles Verhalten ungefähr in Folgendem besteht. An irgend einer Stelle sowohl im Inneren von Parenchymen, als auch (und zwar häufiger) an ihrer Peripherie werden durch ein uns unbekanntes Etwas eine oder mehrere Zellen zur Erzeugung einer endogenen Brut veranlasst, und so der Grund zur Bildung eines Haufens von runden sogenannten Entwickelungszellen gegeben, aus dem sich alsbald durch Differenzirung seiner peripheren Elemente, d. h. durch ihre Verlängerung zur Spindelform und sofortiger Umwandlung zu fibrillärem und streifigem Bindegewebe, zuweilen mit gleichzeitiger hydropischer oder fettiger Entartung seines Centrums, ein Areolus entwickelt. Von dem letzteren, doch auch oft schon direct von dem Zellhaufen aus, ohne dass die Bildung eines Areolus hierzu erforderlich gewesen wäre, geht an einzelnen Stellen eine neue Zellenproduction vor sich, an der sich die anliegenden Elemente nicht betheiligen, und so findet man bald dort kleine, ganz aus nackten Zellen bestehende Triebe (L a m b l's Zellenkronen) von der verschiedensten Form, an der Basis in der Regel schmäler, als

an der Spitze, wo sich die jüngsten, am meisten durchsichtigen und succulenten Zellen befinden. Diese aus nackten Zellen bestehende Triebe sind als der Anfang der soliden Zellcylinder zu betrachten. Das Wachsthum der einzelnen Triebe geht an der Peripherie durch weitere endogene Production der jüngsten Zellenstrata von Statten, und es wechseln die Grössenverhältnisse und die Formen dieser Neubildungen nicht blos in den verschiedenen Gewebsgrundlagen und Standorten, sondern oft an einer und derselben Stelle ungemein, wie man dies an den cactus-ähnlichen Auswüchsen der Synovialzotten schon seit langer Zeit kennt.

Haben nun diese Zellcylinder eine bestimmte Grösse erreicht, so werden sie, in dem Falle, dass die Zellen nicht durch Verfettung, Colloidmetamorphose zu Grunde gehen, verschiedene Differenzirungen erleiden. Die an der Peripherie Anfangs runden Zellen können sich oblong oder spindelförmig ausziehen, untereinander verschmelzen und so den ganzen Cylinder mit einer scharfen Contour umzogen erscheinen lassen, was wohl zuweilen für einen praeexistenten Hohlraum angesehen und der Hohlkolbentheorie Rokitansky's zu Gute gerechnet wurde; — oder aber die peripheren Zellen können sich zu Epithel umwandeln, welches den Typus des Epithels vom Mutterboden einhält, z. B. Lambl's Papillar-Excrescenzen an den Aortaklappen, welche mit dem Epithel des Endokards bekleidet sind. (Vgl. Wiener Wochenschrift 1856.)

Gleichzeitig mit dieser Differenzirung der peripheren Elemente, seltener ohne sie, geht eine ähnliche in der Längsaxe der Zellcylinder vor sich, wo wir dann die verschiedensten Formen von Bindegewebe bis zum elastischen Gewebe finden können, und sobald schliesslich eine Vascularisirung durch Canalisation erfolgte, Gebilde vor uns haben, welche mit normalen Papillen die grösste Aehnlichkeit besitzen, aber nicht allein an Stellen, wo physiologische Papillen praeexistiren, auftreten, sondern auch an serösen Häuten etc. gesucht werden dürfen. Wir fanden sie in den verschiedensten Entwickelungen, von den aus runden Zellen bestehenden Zellcylindern an bis zu höchst differenzirten papillären Gebilden, unter anderen an dem Peritoneal-Ueberzug der Harnblase, welcher nach perforirender Peritonitis in eine fein villöse Membran umgewandelt worden, deren einzelne Zöttchen aus vascularisirten, bis 2 Mm. grossen Papillen bestanden, und so jener Serosa das Ansehen einer Schleimhaut verliehen, — ferner in den Entzündungs-Flocken

am Peritoneum des Darms, die so häufig Verklebungen verursachen, — an der Kapsel der Milz und der Leber, — und dann in den die Adhäsionen zwischen Pleura costalis et visceralis bildenden feinen Zöttchen.

Diese Zellcylinder sind auch als die erste Entwickelung von Papillen an *Schleimhäuten* zu betrachten, wo physiologisch ebenfalls keine Papillen praeexistiren. Hier sind namentlich die Papillome der Harnblase einer kurzen Besprechung werth, deren erste Anlage ebenfalls jene Zellcylinder sind und welche später stark vascularisirt werden, sich vielfach dendritisch verzweigen und wenn sie nur einen einfachen Epithelbeleg besitzen, als gutartige Papillome zu betrachten wären, insofern sie nicht durch Verletzung des Orificium internum urethrae Uraemie bedingen würden, abgesehen von ihren oft lethalen (weil nicht zu stillenden) Blutungen, die sie verursachen können. Als entschieden carcinomatöse Gebilde müssen aber die Papillome der Harnblase angesehen werden, sobald ihr Epithelbeleg wuchert, polymorph und ungeordnet wird, und im Inneren der einzelnen Papillen eine massenhafte Zellproduction auftritt, was alles die Neubildung in ein Medullar-Carcinom mit papillärem Stroma umwandelt. — Das Auswachsen einer anderen Schleimhaut, an der physiologisch keine Papillen praeexistiren, in Form jener Zellcylinder hat Dr. Lambl (Privatmittheilung desselben) an der *Mucosa grösserer Bronchien* in der Nähe von tuberculösen Cavernen häufig beobachtet, und mir einigemale demonstrirt. Diese Gebilde waren nie vascularisirt, bestanden blos aus runden Zellen, und dürften ein Hauptmoment für die Verdickung jener Schleimhäute abgeben, die somit nicht, wie man beim chronischen Katarrh allgemein annahm, allein durch seröse Infiltration bedingt wird.

Aehnliche solide, allein durch runde Zellen gebildete und nicht vascularisirte Zellcylinder von durchschnittlich 1,90 Mm. Länge und 0,18 Mm. Breite fand ich am *Periost* der Tibia bei einem bis zum Knochen vorgedrungenen Epithelialcarcinom des Unterschenkels.

Habe ich bisher das Auswachsen eines Zellenhaufens oder eines Areolus in Form jener soliden Zellcylinder und ihrer Derivate nach der Oberfläche verschiedener Organe hin, besprochen, so möge der Leser zum Schluss dieser Abschweifung noch einige Worte über die *„destruirenden Papillargeschwülste“* erlauben, d. h. jener Papillome, welche in die Parenchyme hinein wuchern, dieselben zu Atrophirungen, und durch ihr rasches

Umsichgreifen ähnliche Zerstörungen zu Stande bringen, wie die bösartigsten Krebse. Ein solcher Fall kam mir hier diesen Sommer zur Beobachtung, wo eine Papillargeschwulst (wie sich bei späterer mikroskopischer Untersuchung erwies) als kleiner Knoten unter der Zunge begonnen und in kurzer Zeit die Grösse einer starken Faust erreicht hatte. Sämmtliche Weichtheile des Bodens der Mundhöhle waren zum Schwund gebracht, der Unterkiefer theilweise mit zerstört, und ihre Stelle von einer derben, grobkörnigen, rundlichen Geschwulst eingenommen, welche die Zunge weit nach hinten gedrängt hatte, bedeutend schmerzte und die Resection des Unterkiefers zu ihrer Entfernung indicirte. Das Mikroskop zeigte, dass dieselbe an ihrer ganzen Peripherie aus dicht aneinander gedrängten, vascularisirten, mit einem reichlichen Pflasterepithel versehenen Papillen, welche sich aus dem soliden Zellcylinder entwickelten, bestand, während ihr Centrum von einem dicht verfilzten Bindegewebe gebildet wurde. Einen ähnlichen Fall hat Dr. Lambl (dem ich für seine freundliche Unterstützung und seine uneigennützigen Mittheilungen, die er mir aus dem grossen Schatze seiner Erfahrungen bei dieser Arbeit angedeihen liess, meinen innigsten Dank hiermit ausspreche) von der Brustdrüse verzeichnet, und dürften sich gar manche für Epitheliome angesehene Papillargeschwülste an der Eichel und die meisten der sogenannten Blumenkohlgewächse an der Vaginalportion hierher anreihen.

Nach dieser Abschweifung, die ich zur Darlegung meiner Ansicht über jene soliden Zellcylinder für nöthig hielt, kehre ich zu meinem Gegenstande zurück.

Ich fand also im Geschwürsgrunde solide Zellcylinder, bestehend aus 3—6 rundlichen Zellen von 0,008—0,02 Mm. Grösse, meist entsprossen aus grösseren, an denen sich oft schon die ursprünglich auch runden Zellen am Rande zu spindelförmigen Zellen oder zu einem Cylinder-Epithel differenzirt hatten. Besonders schön war ihre Entwicklung an einem Zellcylinder von 0,54 Mm. Breite und 0,79 Mm. Länge zu studiren. Derselbe trug an seiner einen Seite 3 verschieden grosse Triebe, deren kleinster die Grösse von 0,03 Mm. erreichte und einer grossen, unipolaren mehrkernigen Zelle höchst ähnlich sah, während die beiden anderen schon in weiterer Entwicklung von circa 12—30 runden, höchst durchsichtigen Elementen gebildet wurden. Ein ähnlich beschaffener solider Zellcylinder trug an seiner Spitze zwei lange Ausläufer, den einen von 0,33, den anderen von 0,18 Mm. Länge, beide aus lang ausgezogenen, sich dachziegelartig über einander lagernden Spindelzellen bestehend, während er selbst an seiner Peripherie Cylinder-Epithel und in seiner Längsachse oblonge Zellen trug, welche mit ihren Polen in einander geschoben, von der Fläche

aus gesehen in einer convergent gestreiften Grundlage alternirend gestellte rundliche Kerne zeigten.

Eine Umwandlung dieser runden oder oblongen Zellen in der Längsachse der Cylinder zu Bindegewebe habe ich hier nie beobachtet, wohl aber manche mit einem ausgesprochenen Epithel versehene Zellcylinder vascularisirt gefunden.

Neben diesen Zellcylindern und auch von ihnen ausgehend lagen mehrere, bis zu 0,2 Mm. Grösse verlängerte Zellen, höchst durchsichtige und zarte Gebilde, *die schlauchförmigen Hohlkolben* Rokitansky's, die an ihrem freien Ende bald einen, meist aber mehrere Kerne in sich schlossen, und als der Mutterboden von ähnlichen Bildungen wie die soliden Zellcylinder betrachtet werden müssen. Nur werden die aus den sogenannten Hohlkolben hervorgegangenen Gebilde mit einer praeexistenten Membran eingeschlossen sein, welche sich durch Anlagerung von peripheren Elementen verstärken und so auch noch sehr bedeutende Zellencomplexe umschliessen kann. Die weiteren Differenzirungen dieser Zellenschläuche sind dieselben, wie wir sie schon bei den soliden Zellencylindern besprochen haben und lassen sich am besten an der Placenta studiren. Wir fanden sie in unserem Falle ebensowenig zu Bindegewebe umgewandelt, wie die soliden Zellcylinder, dagegen oft von bedeutender Grösse, wo der praeexistente Schlauch an zwei Stellen eingeknickt und von einer Masse runder, theilweise schon verfetteter Zellen erfüllt ist.

Alle diese Bildungen standen dicht gedrängt auf und neben einander, mit ihren Trieben sich vielfach durchstrickend und in letzter Reihe auf einem 0,08 Mm. breiten *Lager* von runden einkernigen, blassen Zellen, die als Entwicklungszellen aufzufassen wären, da sie sich denjenigen gleich verhielten, wie sie in der jüngsten Schicht des Stratum Malphigii normal vorkommen. Diese Elemente füllten auch noch auf eine gewisse Strecke etwaige Zwischenräume zwischen zwei Zellcylindern aus und zeigten in diesem Falle meist eine feinkörnige Verfettung. *Zellhaufen und Areoli* brachte ein Längsschnitt in dieser Schichte des Geschwüres eine grosse Anzahl zur Ansicht, doch erreichten dieselben selten eine bedeutende Grösse, und wurden von runden, an der Peripherie auch spindelförmigen Zellen gebildet. Diese Gebilde, sowie die bei einem horizontalen Schnitt in verschiedener Höhe getroffenen Zellcylinder und Zellenschläuche gaben dem Ganzen das Aussehen einer entschieden drüsigen Structur, indem sie quer durchschnitten für einzelne Drüsenacini imponirten.

Soviel ungefähr zeigten mir meine Untersuchungen, die ich an dem frischen Präparate anstellte. Nachdem dasselbe getrocknet war, machte ich mehrere Schnitte durch die ganze Dicke des excidirten Lides. Das Bild eines desselben, wie es sich mit Amici's 80facher Vergrösserung präsentirte, will ich hier (Vergl. Taf. II.) zur näheren Einsicht in die *topographischen Verhältnisse* jenes Geschwüres beschreiben.

In der obersten Lage desselben befanden sich jene oben besprochenen Zellcylinder und Zellenschläuche, sich vielfach durch einander durchstrickend, und so ein Maschenwerk mit engen Lücken bildend, welche theilweise von freien, durch Fett verdunkelten, runden oder oblongen Zellen

ausgefüllt wurden. Unter demselben lag eine gleichmässig geordnete Reihe von runden Zellen und Arcoli, welche ich oben besprochen habe, in der hier und da Haare mit ihren Bälgen eingestreut waren. Diese hatten eine mittlere Grösse von 0,24 und eine Breite von 0,83 Mm., umhüllten sowohl oben als auch unten das durchsichtige und atrophirte Haar. Manchmal lagen in einem Balg zwei Haare, indem durch den Druck der weiter unten zu besprechenden Talgdrüsen und des neben anliegenden Zellenlagers zwei Bälge mit ihren Haaren so an einander gedrückt wurden, dass die inneren Contouren beider Bälge zu Grunde gingen und der so entstandene neue Balg zwei Haare einschloss. Rings um diese Haarbälge waren die Zellen des Stromas dichter an einander gedrängt, wodurch dann wieder bei einem Querschnitt jene alveoläre scheinbar drüsige Anordnung bedingt wurde, wie sie oben aus den quer durchschnittenen Zellcylindern und Zellenhaufen resultirte, nur dass dann immer aus ihrer Mitte ein höchst verkümmertes, bald im queren, bald im schrägen Durchschnitt getroffenes Haar hervorsah, um welches als dunkles Centrum sich der helle Haarbalg und die betreffenden Zellen, oft auch Bindegewebe anlagerten.

Die tiefere Schicht bot im Allgemeinen wenig Abweichendes von einem normalen Corium. Die Maschen desselben waren dicht an einander gedrängt und enthielten grosse Mengen von freiem Fett. An einzelnen wenigen Stellen konnte man auch hier Zellenhaufen von 0,08 Mm. Durchmesser finden. Hier und da waren einige Haare ganz wieder von dem früheren Aussehen und Grösse eingestreut, und umgeben von höchst hypertrophischen Talgfollikeln, die im Durchschnitt eine Breite von 0,18 Mm. erreichten, von Fett verdunkelt wurden und sich so an einander drängten, dass man oft von einem anderen dazwischenliegenden Gewebe gar nichts mehr auffinden konnte. Ober- oder auch in seltenen Fällen unterhalb derselben lagen dann jene verdrängten Haare und zwar in keiner Verbindung mehr mit dem Ausführungsgange der Talgdrüsen, welcher am Praeparate sein Fett häufig frei in das umliegende Gewebe entleert hatte.

Mündungen von Talgdrüsen an der Geschwürsfläche sind mir trotz vieler Schnitte, die ich hierauf besonders untersuchte, nur wenige zu Gesicht gekommen, und waren dieselben dann von grossen, verfetteten Hornzellen erfüllt, welche sich bei Druck auf das Deckgläschen aus dem Ausführungsgang entleerten und so der Untersuchung zugänglich wurden. Sie boten nach der Behandlung mit Alkohol ganz das Ansehen und die Grösse gewöhnlicher Epidermiszellen, waren aber sonst nicht zu Plättchen verdünnt oder verflacht, sondern durch den grösseren Fettgehalt aufgebläht und undurchsichtiger.

Das *Ergebniss meiner Untersuchungen* wäre somit, kurz zusammengefasst, ungefähr folgendes: 1. Substanzverlust an der allgemeinen Decke, Fehlen der Epidermis auf der Geschwürsfläche, Schwund der normalen Papillen. 2. Hypertrophie der Talgfollikel, reichliche Fettanhäufung in denselben, nebst Druck von ihnen auf die Nachbargebilde. 3. Dislocation und Atrophie der Haare nebst ihrer Bälge. 4. Neubildung von Kernhaufen und Zellcylinder, aus denen sich kein bleibendes Gewebe entwickelt, so dass man den ganzen Charakter dieser Gewebsproduction

als einen destruirenden bezeichnen muss. 5. Reichliche Wucherung der Epidermoidalgebilde an den Rändern des Geschwüres, mit dem Typus eines Epithelioms.

Nach diesen Resultaten dürfte es wohl schwer fallen, jenes Geschwür mit einem bestimmten Namen zu belegen und es in eine bestimmte Kategorie einzutheilen; denn es nach dem Befunde an den Rändern zu den Epitheliomen zu rechnen, dürfte wohl ebenso ungerechtfertigt erscheinen, als ihm den Namen eines zelligen Sarkoms beizulegen, unter welchem man übrigens auch nur ein knollenbildendes, aus embryonalen Bindegewebselementen zusammengesetztes Neoplasma zu verstehen pflegt. (Uebrigens kommen alle jene Elemente, wie sie sich ungeordnet auf der Geschwürsfläche in der obersten Schichte fanden, auch im Molluscum non contagiosum und in den tuberculösen Erhebungen der Haut bei Elephantiasis vor. — Die Geschwüre der Haut bieten wegen der Mannigfaltigkeit der sie constituirenden Gewebe eine so grosse Abwechslung (namentlich wenn sie nicht durchaus carcinomatöser Natur sind), dass man wohl kaum durch die mikroskopische Untersuchung von makroskopisch ganz gleich erscheinenden Geschwürsbildungen ähnliche Bilder erhalten wird. Die enorme Entwicklung der Talgfollikel und die consecutive Atrophie und Dislocation der Haarbälge scheint hier als erstes Ereigniss der dermoidalen Erkrankung aufgefasst werden zu müssen, wodurch jene Ernährungsstörung und mit ihr die Entwicklung von Zellenhaufen und Zellencylindern bedingt werden, von Gebilden, die hier nur aus persistenten Elementen bestanden, wesshalb denn auch nach Durchbruch der Hornschicht und theilweiser Zerstörung des Coriums das Geschwür keine Neigung zum Vernarben zeigte.

Als Hauptergebniss meiner Untersuchungen glaube ich den Fund jener soliden Zellcylinder und jener Zellenschläuche an der Haut hinstellen zu dürfen, welche in diesem Fall freilich kein bleibendes Gewebe lieferten, sondern blos persistent waren, sich übrigens an anderen Geschwürsflächen z. B. bei Lupus höher differenziren und jenes elastische Gewebe in sich erzeugen können, was als ein wesentliches diagnostisches Merkmal für jene Krankheit betrachtet werden muss. Diese Entwicklung konnte ich an dem Lupus einer Nase beobachten, wo der ganze Geschwürsgrund von circa 0,2—0,8 Mm. hohen Papillen gebildet wurde, welche reichlich vascularisirt waren, und von denen manche in ihrer Längenaxe kurze, vielfach verschlungene, scharfcontourirte Fäden elastischen Gewebes enthielten.

Fig. I. Verg. 380.

Fig. II. Verg. 280.

Fig. III. Verg. 120.

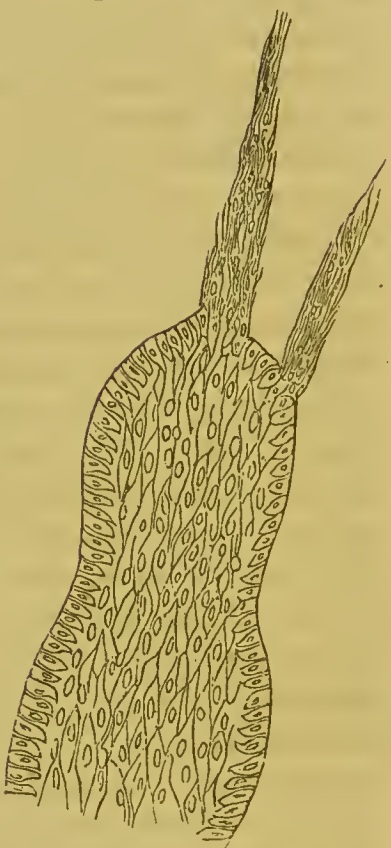

Fig. V. Verg. 120.

Fig. IV. Verg. 300.

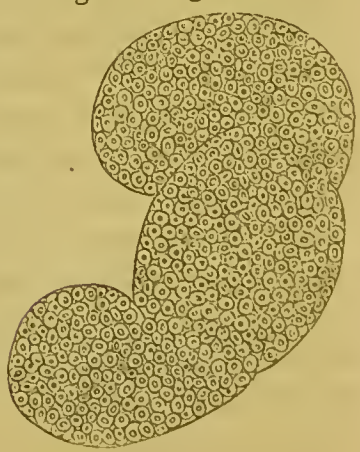

Fig. VI. Verg. 120.